



Cœur foetal NORMAL

Echofœtus - 27 mars 2026



Dr Pauline HELMS-FLEURY

Cardiopédiatre

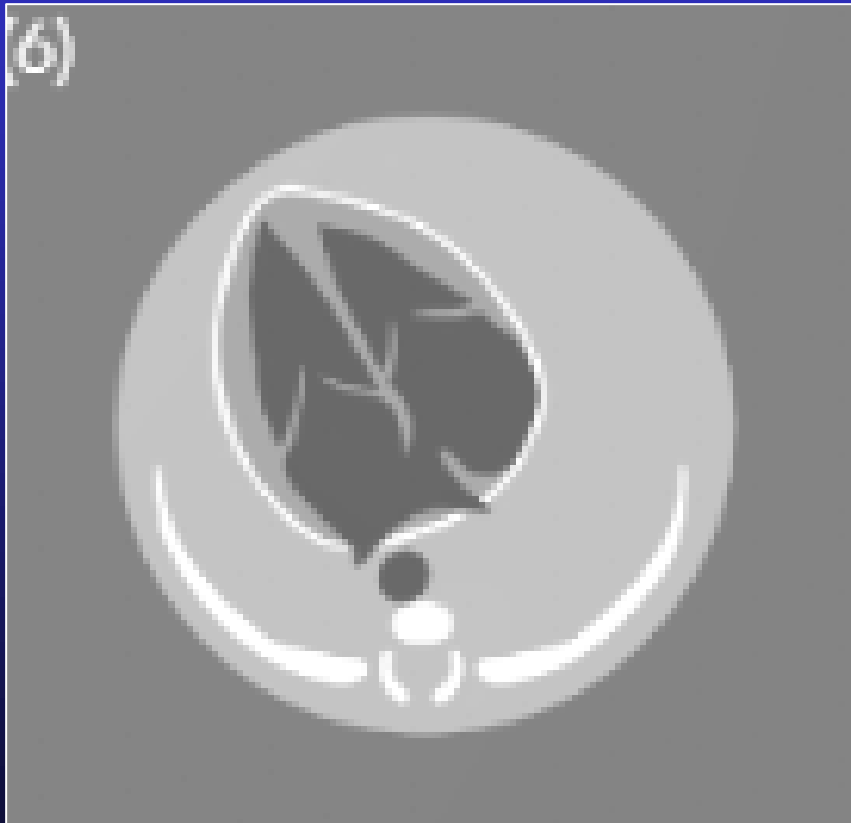

Introduction

- « **La coupe des 4C** est indispensable à l'examen du cœur foetal »
(Allan 1986)
- « Mais elle ne permet pas le dépistage des anomalies des GV... »
(Chandrakant 2006)
- « **La coupe des 3 vaisseaux et de la trachée (3VT)** optimise l'examen » (Yoo 1997, Yagel 2000, Gardiner 2013)
- **Recommandations ISUOG 2013**

Recommandations dépistage T2

Coupe 4 cavités





- Shunts: **CIA, CIV, CAV**
- Pathologies des VAV
 - Tricuspide: **Ebstein**, atrésie
 - Mitrale: atrésie
- Pathologies ventriculaires
 - **hypoVG/VD, VU**
 - Masses (STB), CMH ...

**Elimine
64% CPT**

Recommandations dépistage T2

Coupes des gros vaisseaux

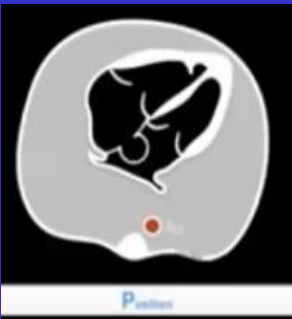
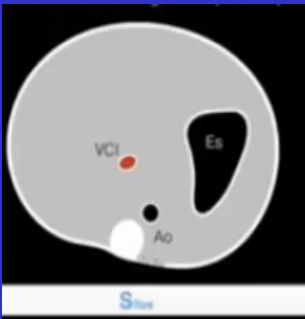


- **TGV**
- Patho voie D
 - **Fallot**, APSO, RP, APSI
- Patho voie G
 - **Hypoplasie Ao**, RA, CoA, IAA
- Tronc commun TAC

>> 4C + GV éliminent
84% cardiopathies

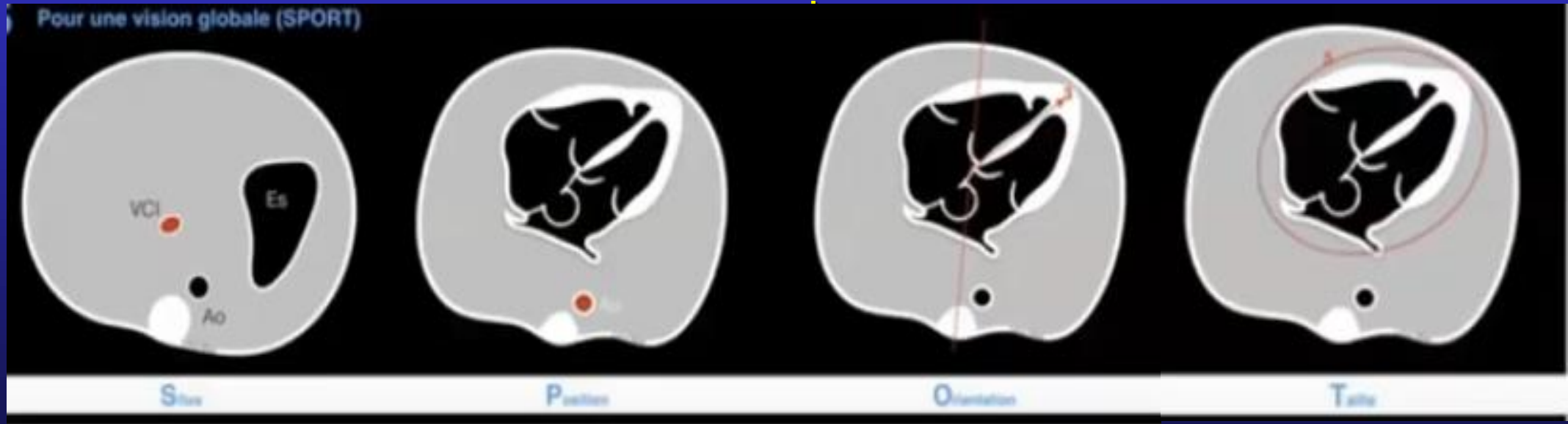
CPT peu détectables : coronaires , RVPAp, ...

Position et orientation du cœur dans le thorax

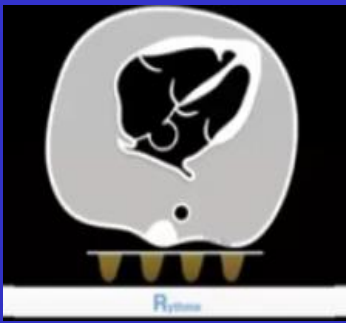


Situs solitus , estomac et cœur à G, axe du cœur vers la gauche
 $S_{\text{cœur}} < 1/3 S_{\text{thorax}} = \text{Pas de cardiomégalie !}$

!



HeeBee



Fréquence cardiaque

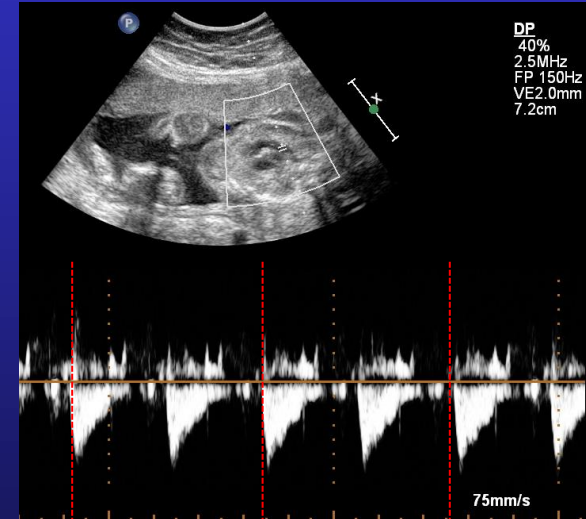
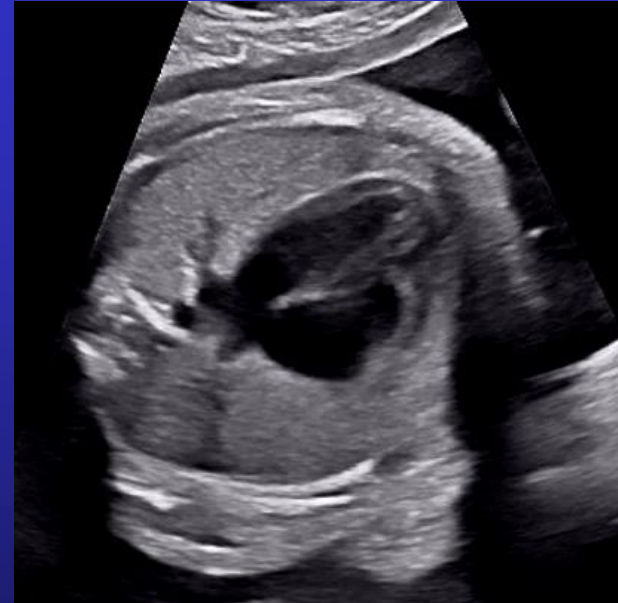Fréquence normale

120 à 180 bpm , régulière

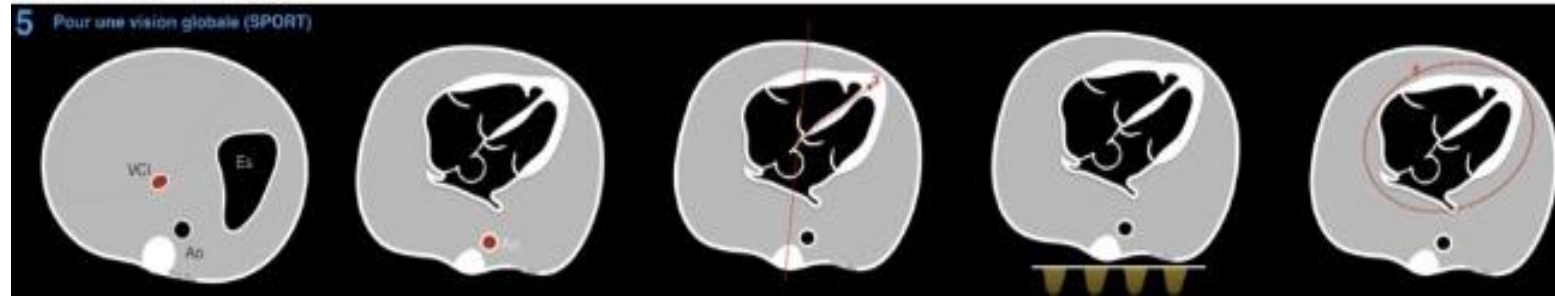
Mode Doppler Pulsé sur GV ou VAV

Tachycardie > 180 bpm

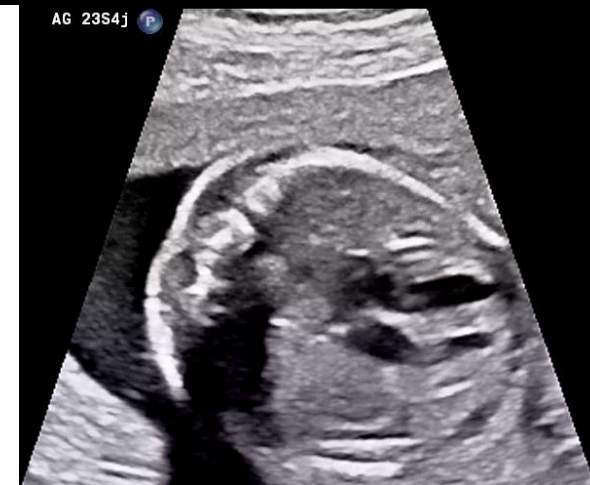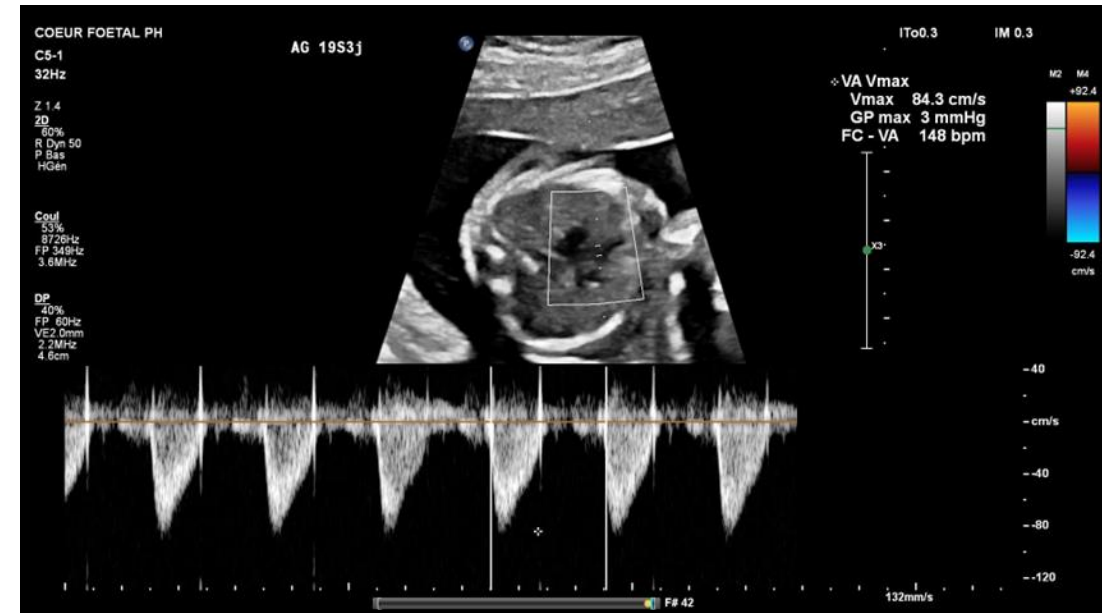Bradycardie < 100 bpm, sévère < 55 bpm



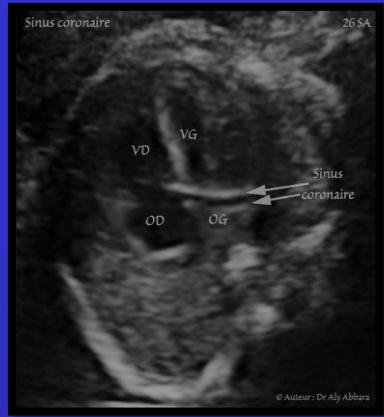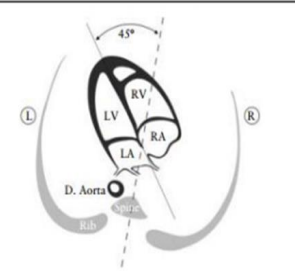
RYTHME



- RCF normal 110-180 bpm
- Bradycardie vagale si pression par sonde
- Extrasystoles fréquentes au T3
- Tachycardie > 200-220 bpm
 - Soutenue > 50% temps d'enregistrement =ttt
 - Anasarque = urgence ttt agressif
 - Type : TSV ou flutter
- Bradycardie < 100 si patho auto-I (Ac anti SSA/B)
 - <50 bpm risque d'IC avec anasarque

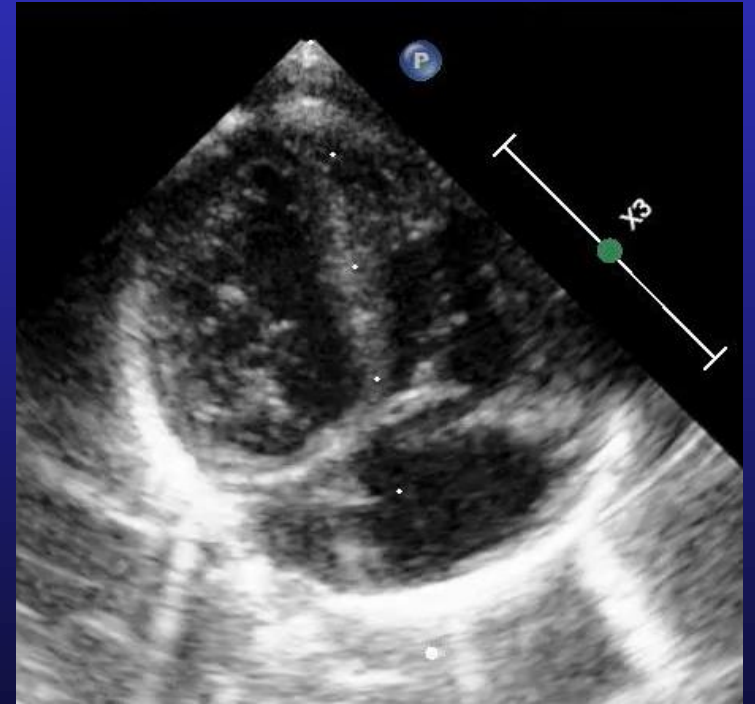
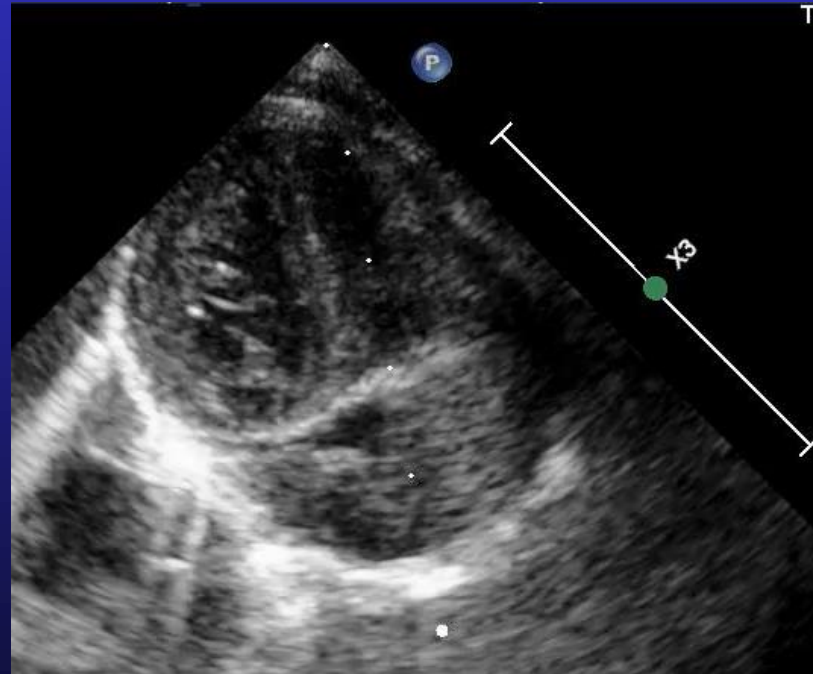
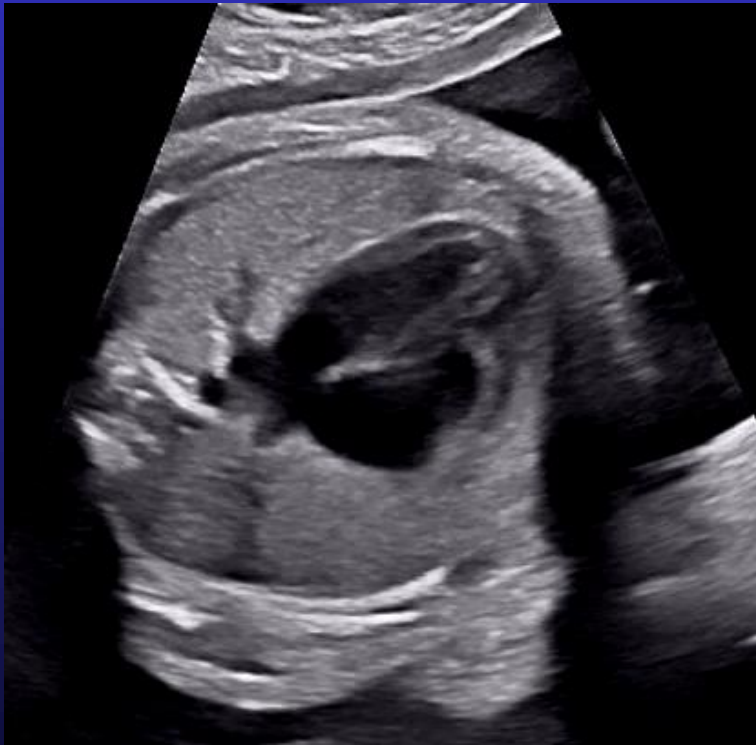

Coupe 4 cavités

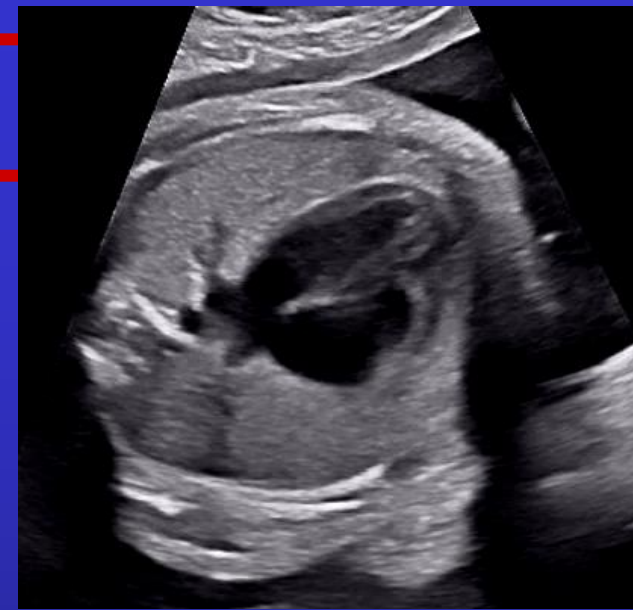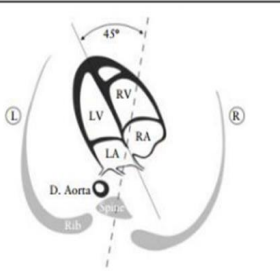


!! Les 2 valves AV doivent être visibles et mobiles !!

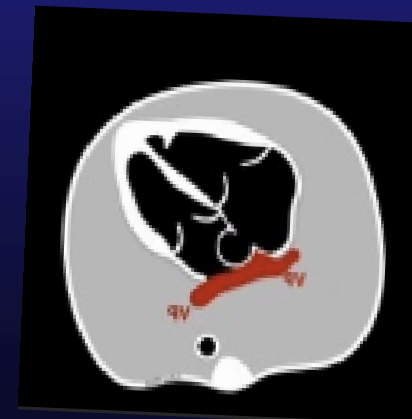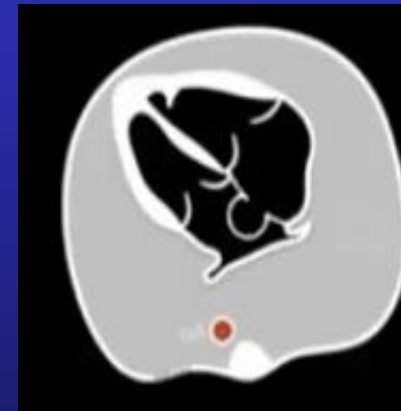
= coupe ni trop postérieure (sinus coronaire) ni trop antérieure (Aorte)

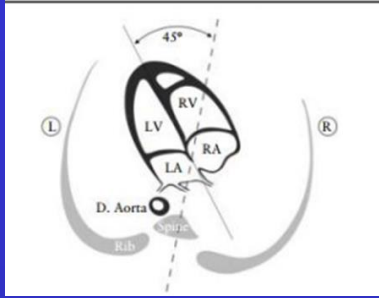


Coupe 4 cavités



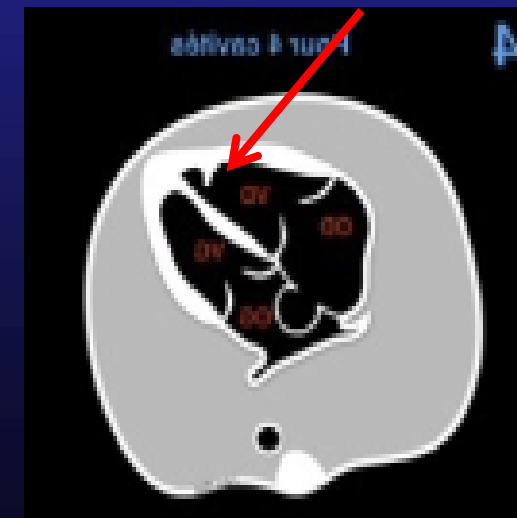
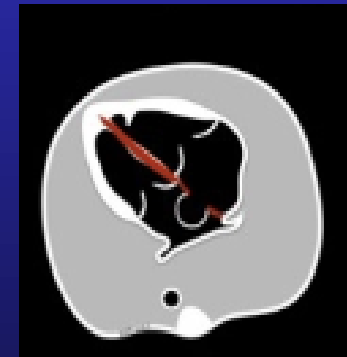
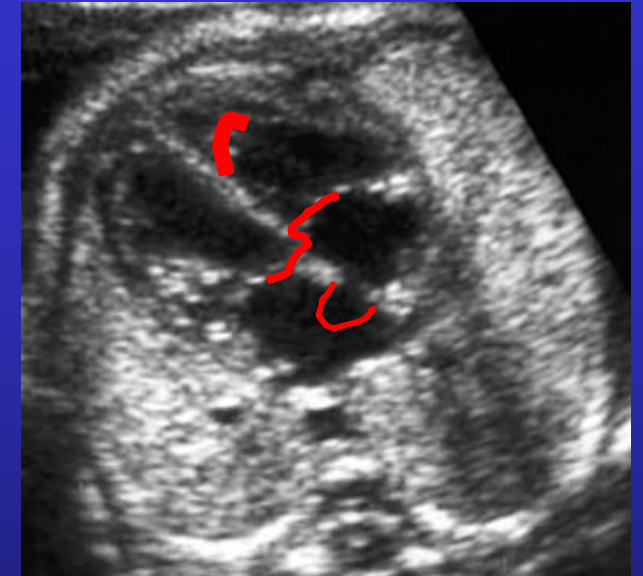
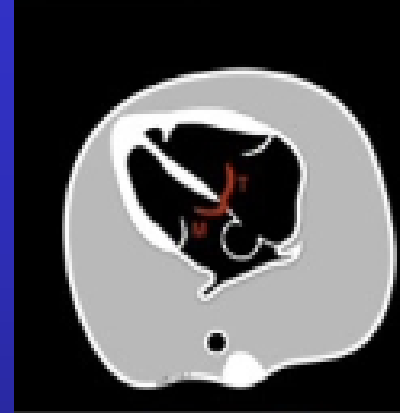
- 2 oreillettes équilibrées au T2
- **SIA** et **FOP** : valve Vieussens s'ouvre ds l'OG
- 2 veines pulmonaires connectées à l'OG
- Aorte descendante en regard de l'OG
- OD définie par sa connexion à la VCI

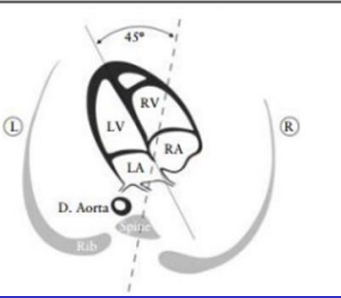




Coupe 4 cavités

- **2 anneaux VAV équilibrés**
 - Décalage mitro-tricuspide
 - Doppler C: flux antérograde, 0 fuite
- **2 ventricules équilibrés au T2**
 - Contractiles, ni dilatés ni hypertrophiques
- **SIV intact**, en continuité avec le SIA
- **Concordance AV** : ventricules définis par leur VAV !
 - VD trabéculé, bandelette modératrice, tricuspide insérée sur SIV et pointe
 - VG lisse, fait la pointe, pas d'insertion septale de la mitrale





Coupe 4 cavités

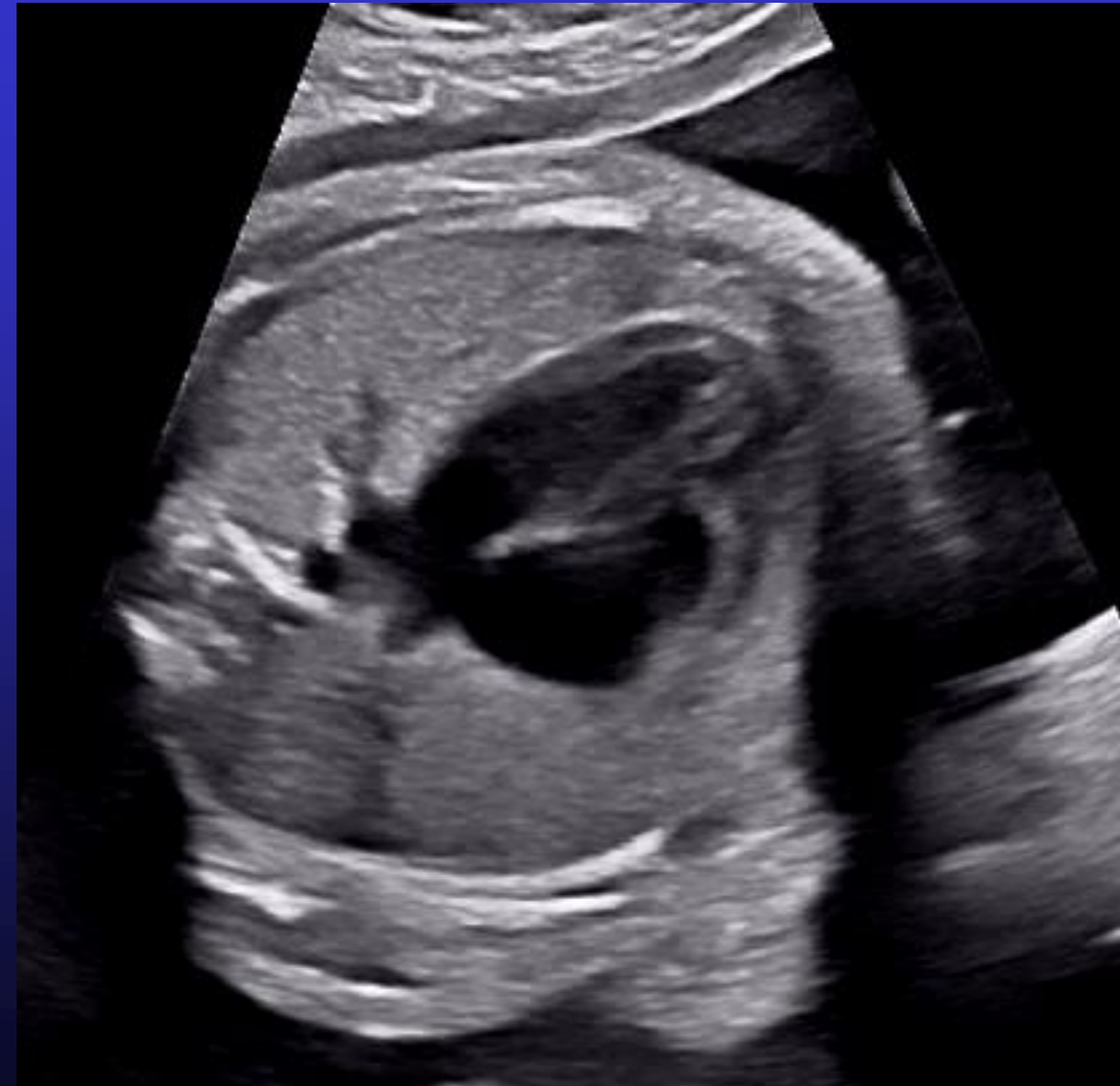- **Concordance AV :**
- Les VAV appartiennent aux ventricules !



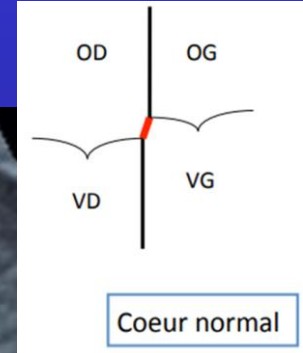
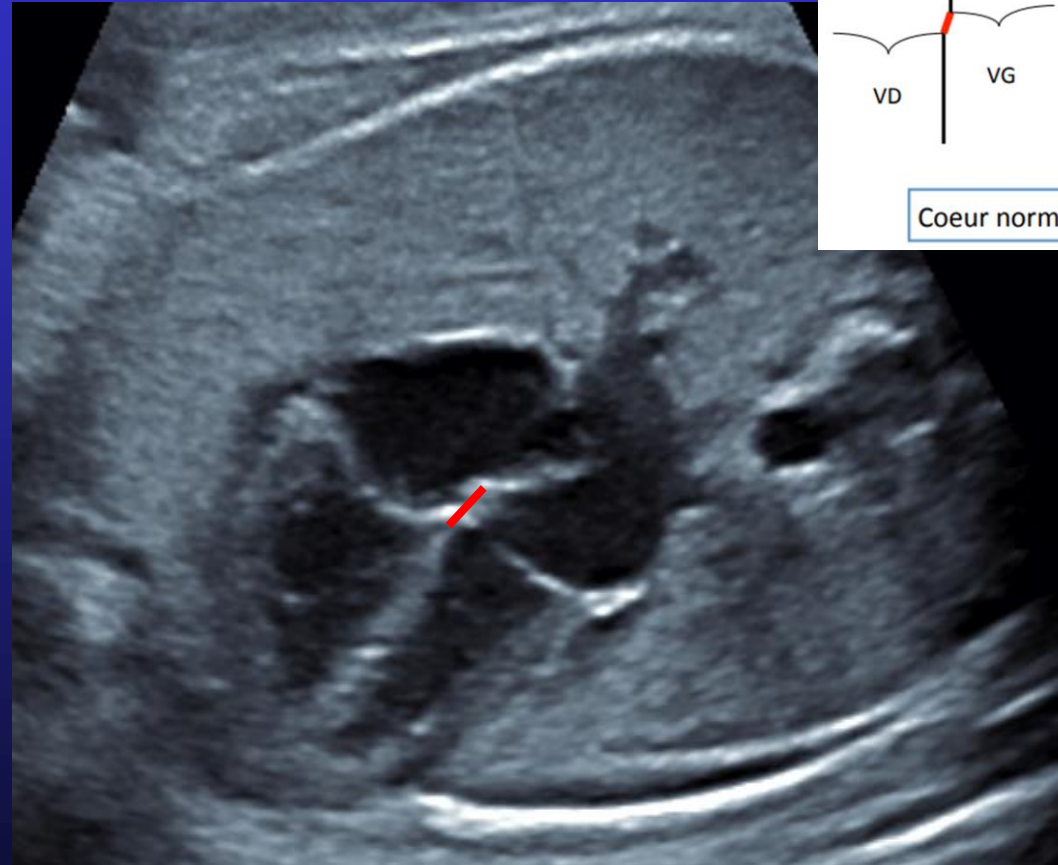
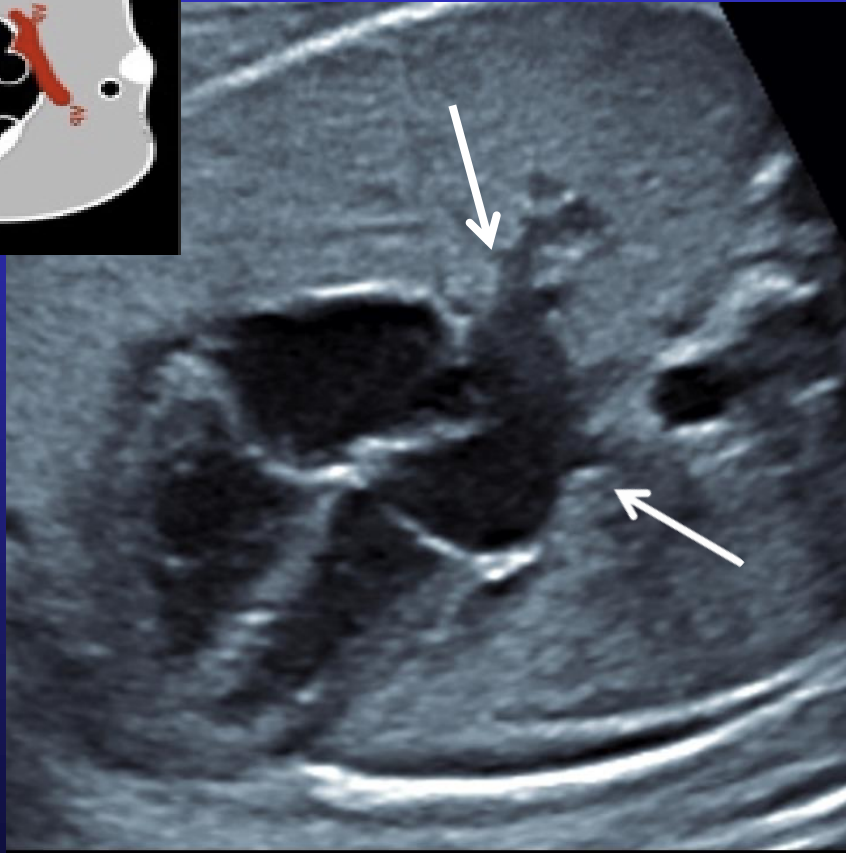
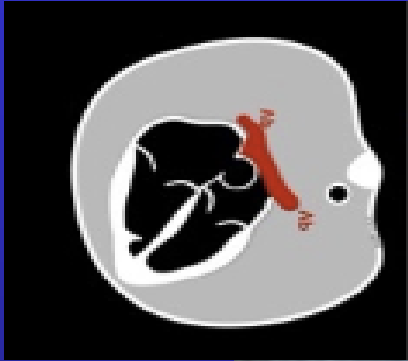
- **VG** lisse
- fait la pointe du cœur,
- **Mitrale** n'a pas d'insertion septale



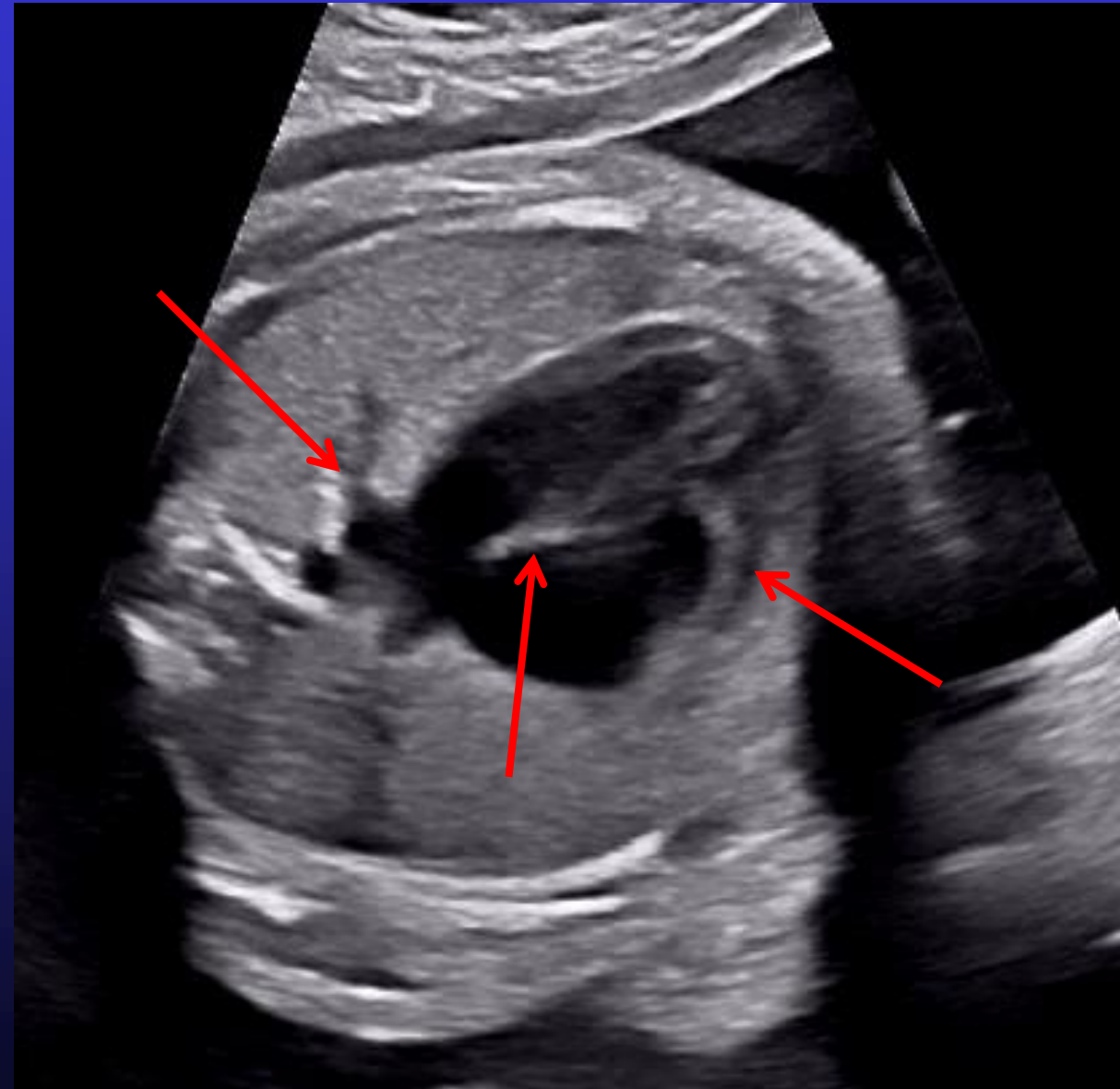
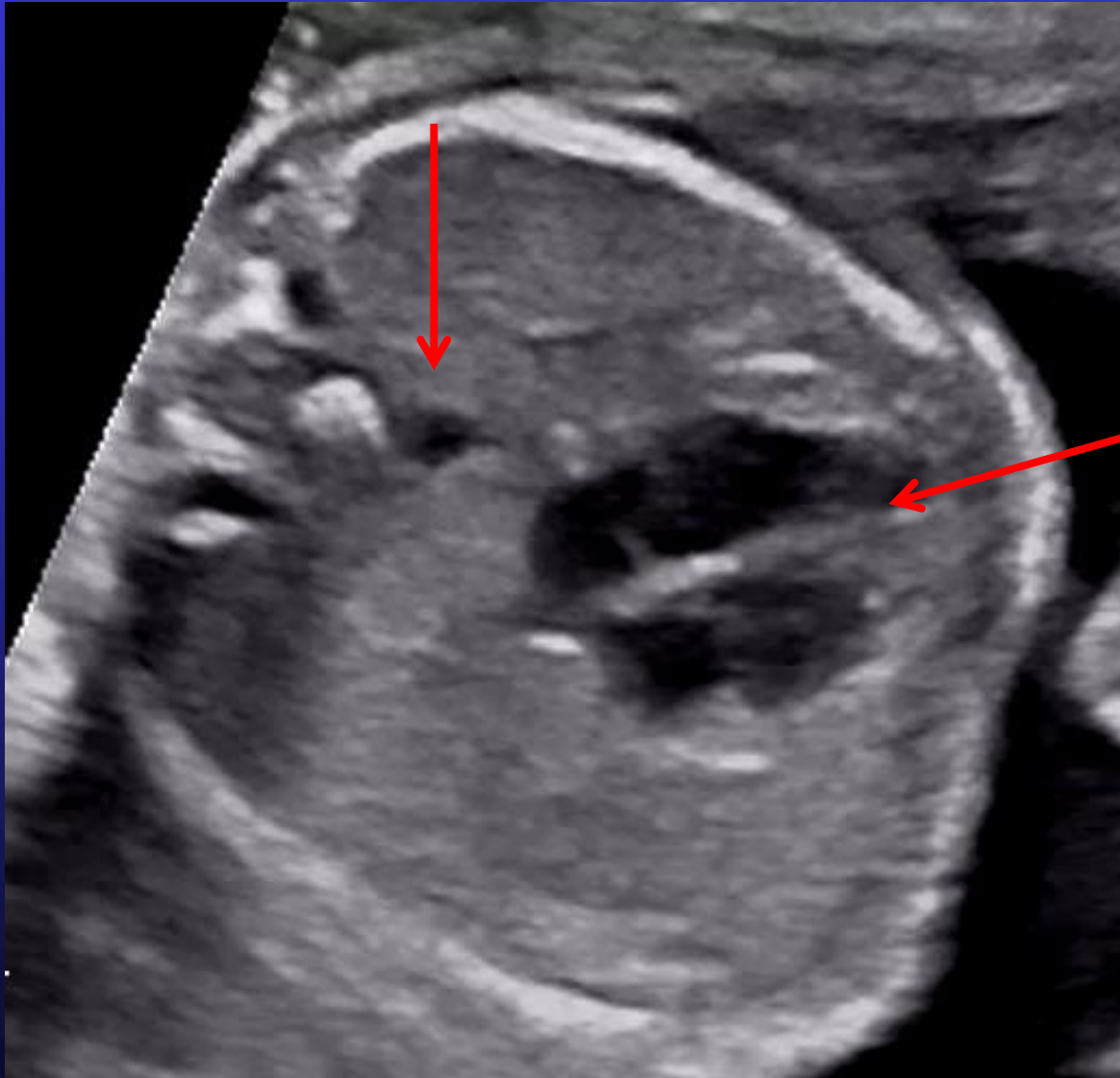- **VD** trabéculé,
- **bandelette modératrice** barre sa pointe,
- **Tricuspide** insérée sur SIV et pointe



4 cavités



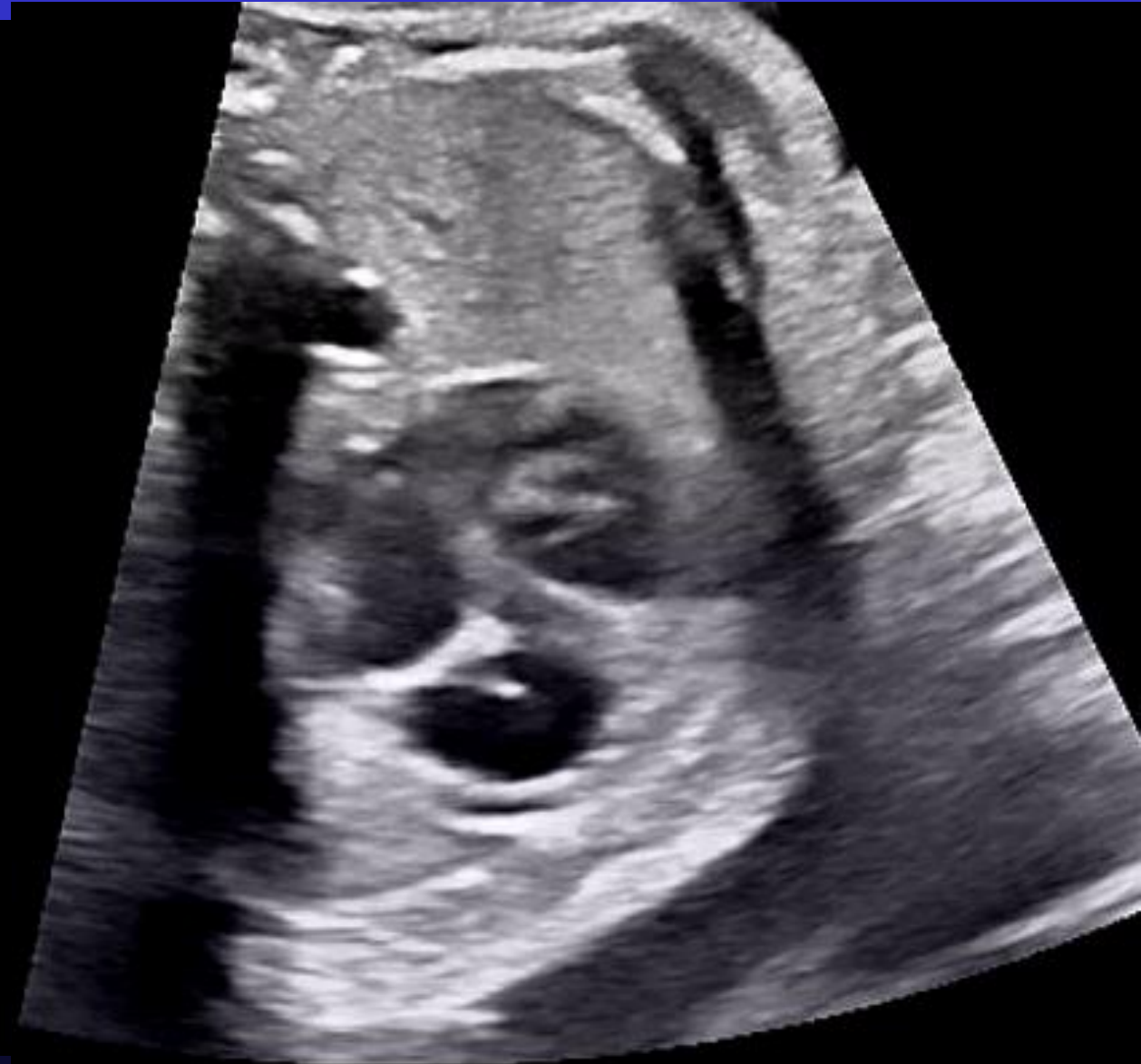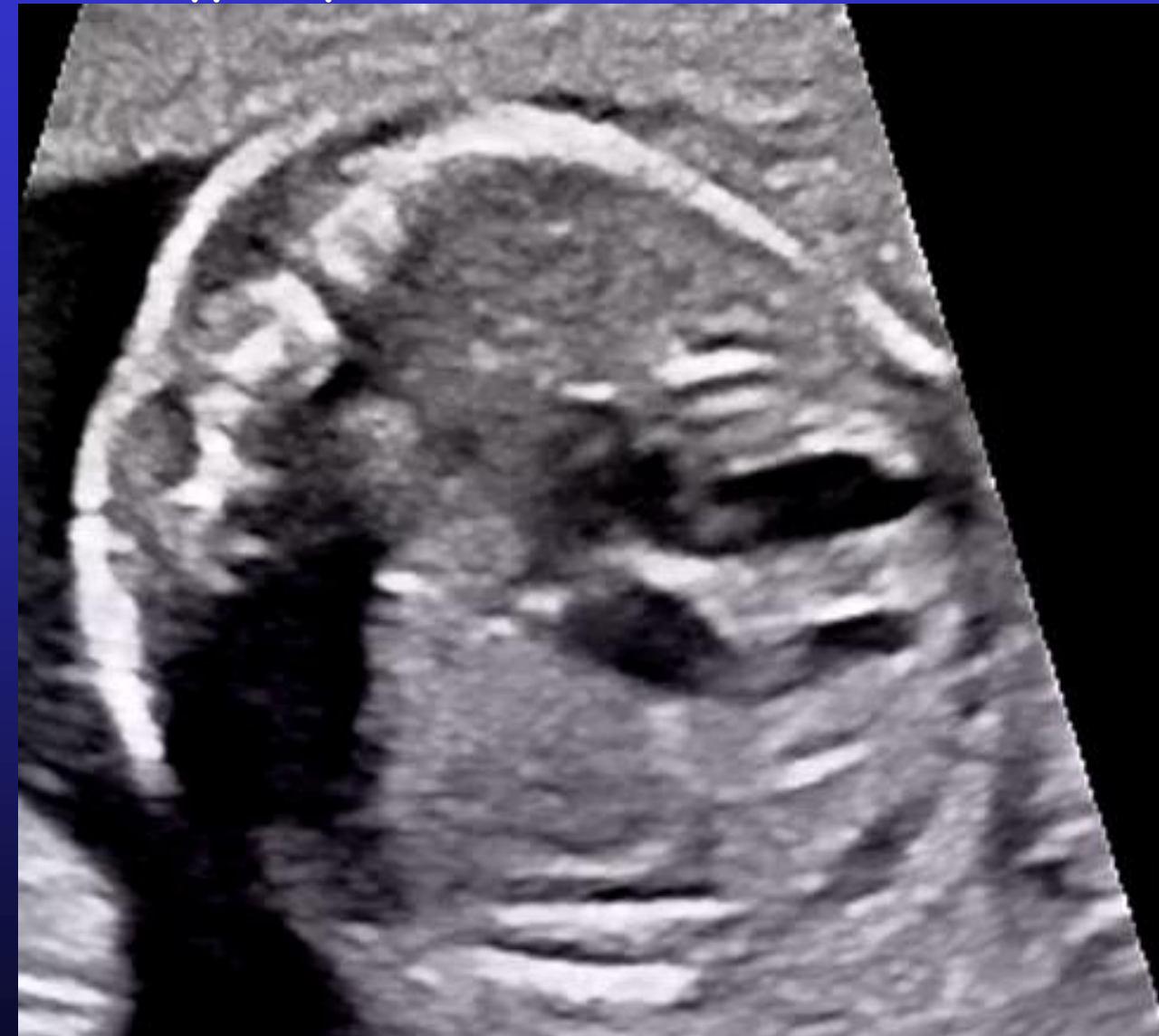4 cavités en 2D



4 cavités en 2D

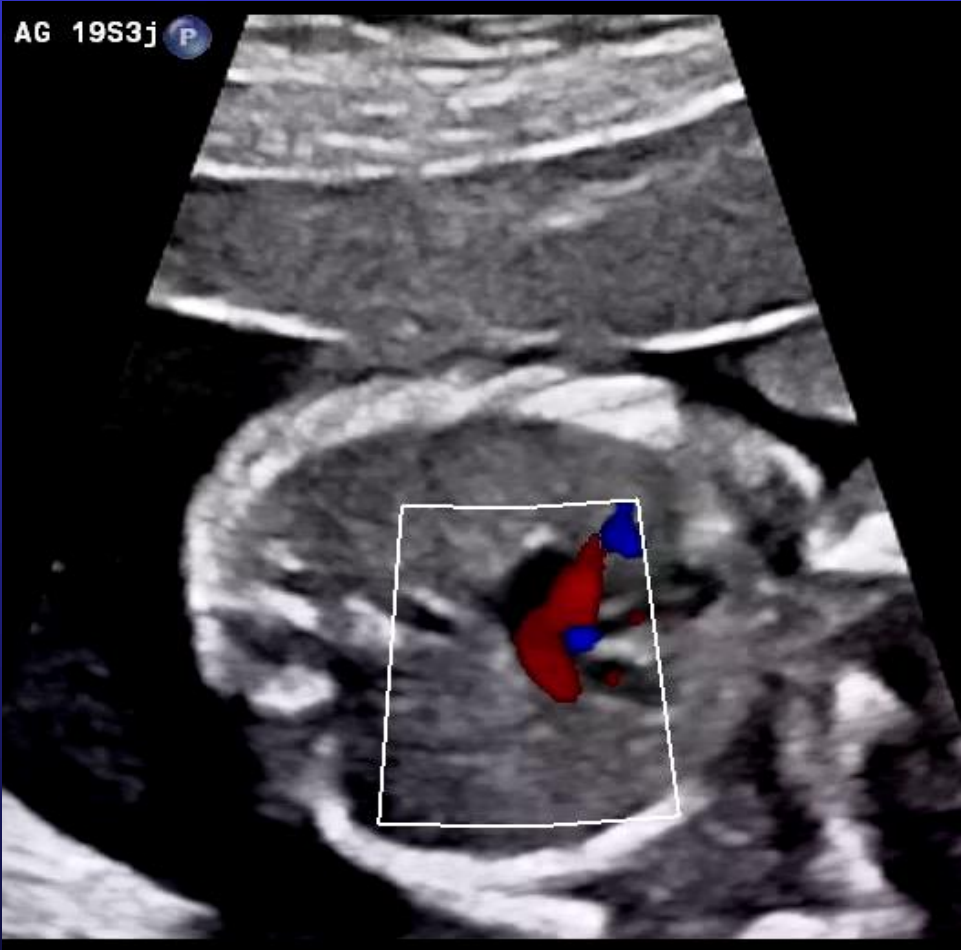Hypertrophie

Dilatation

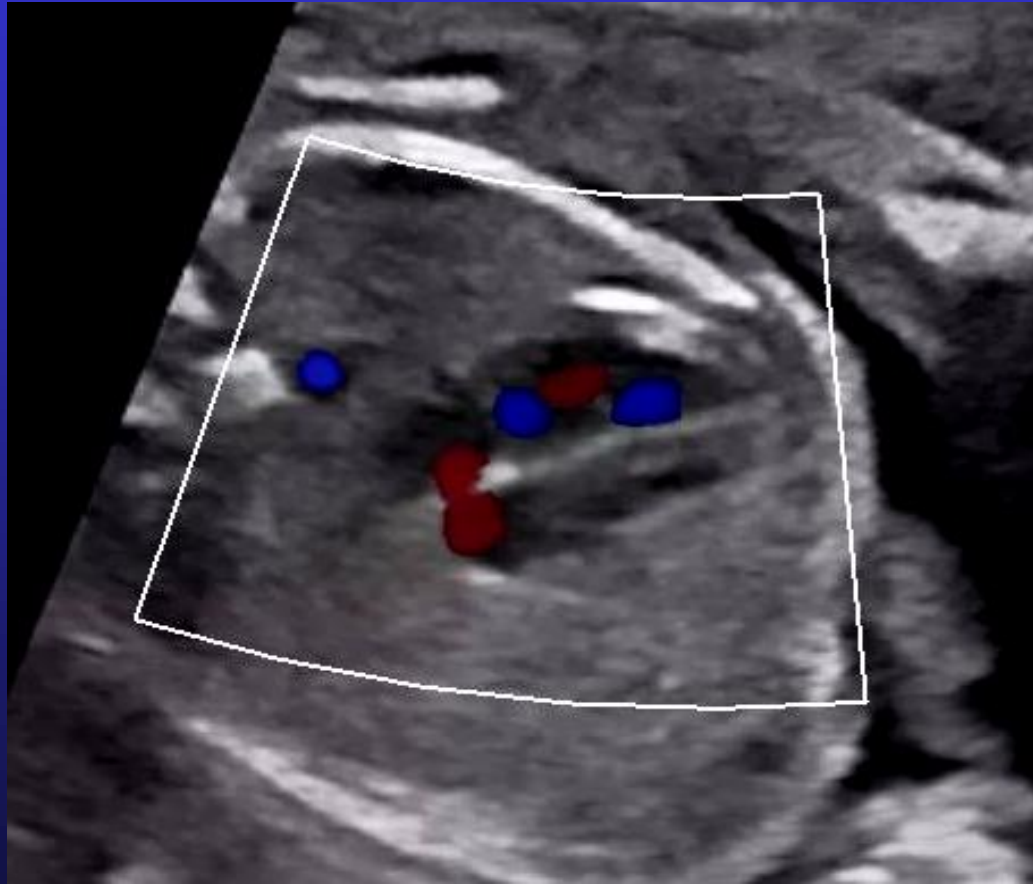

Apport du doppler couleur

VP



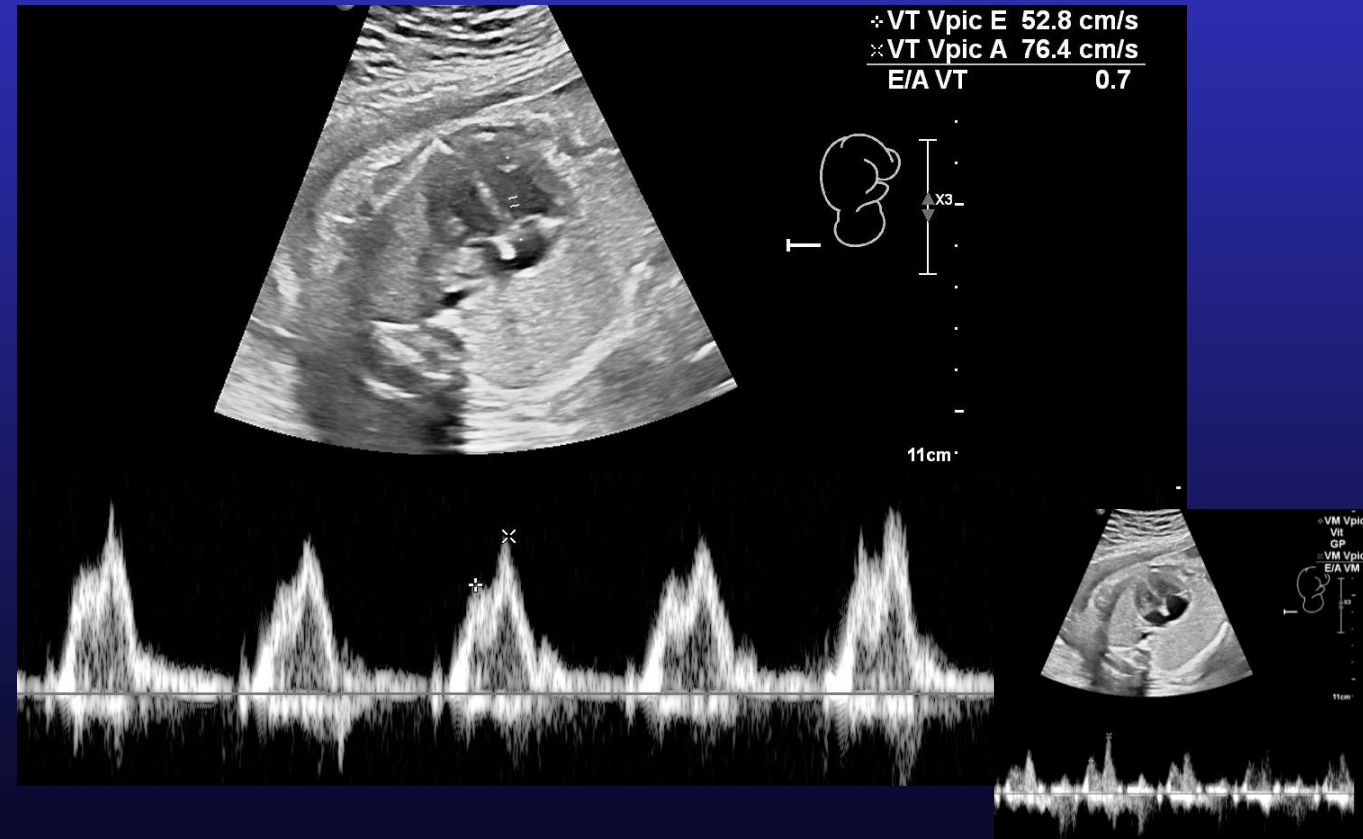
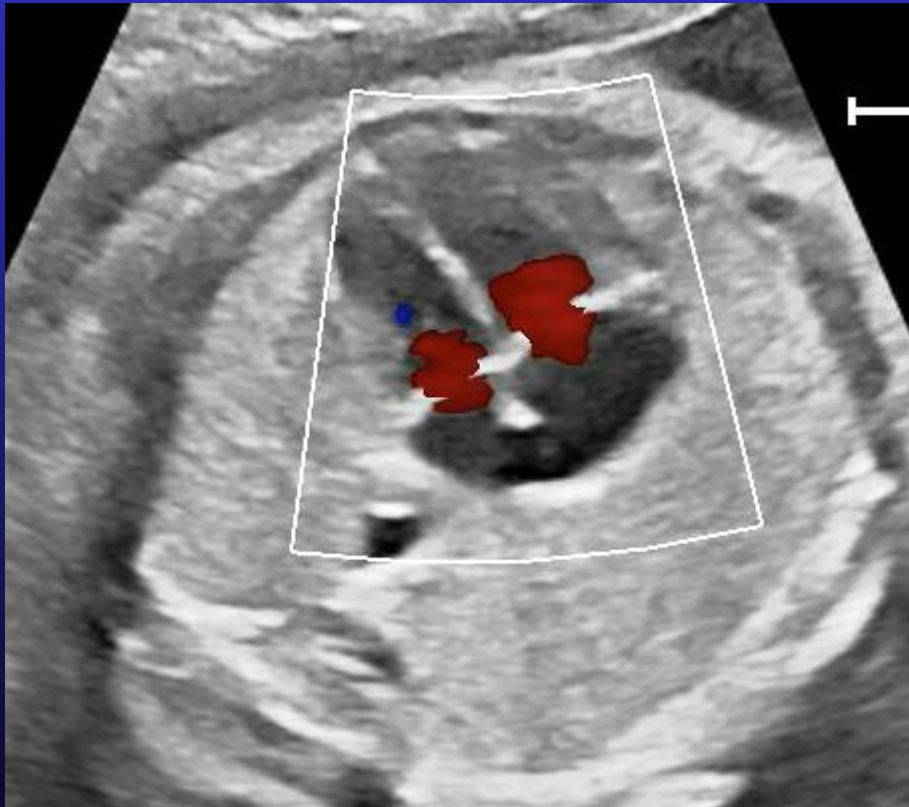
FOP shunt D-G



Apport du Doppler couleur et pulsé

DC sur VAV :
remplissage bi ventriculaire
pas de fuite VAV

DP sur VAV :
profil remplissage N,
RCF



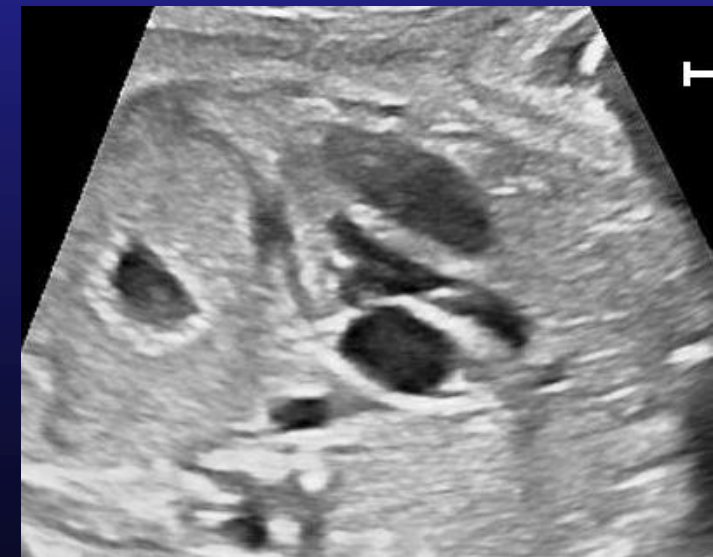
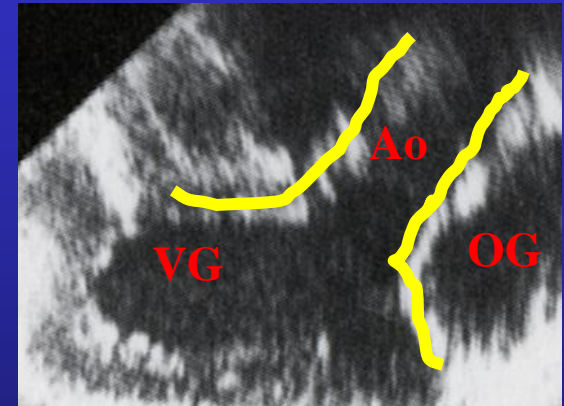
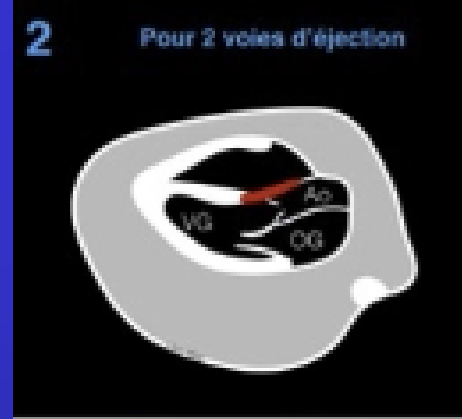GV: voie d'éjection VG > Aorte

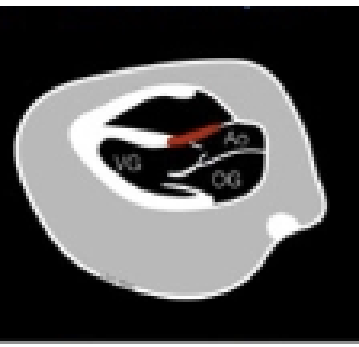
Incidence longitudinale (vers épaule D fœtus)

- **Aorte** naît du VG, postérieure :
 - **Continuité mitro-aortique**
 - **Continuité septo-aortique** = pas d'Ao à cheval = pas de CIV d'éjection
 - **Valves aortique** fine et bien mobile
 - Taille anneau Ao
 - Doppler couleur : flux antérograde , 0 fuite ni sténose valve aortique
 - Doppler pulsé : flux VG-Aorte < 1 m/s

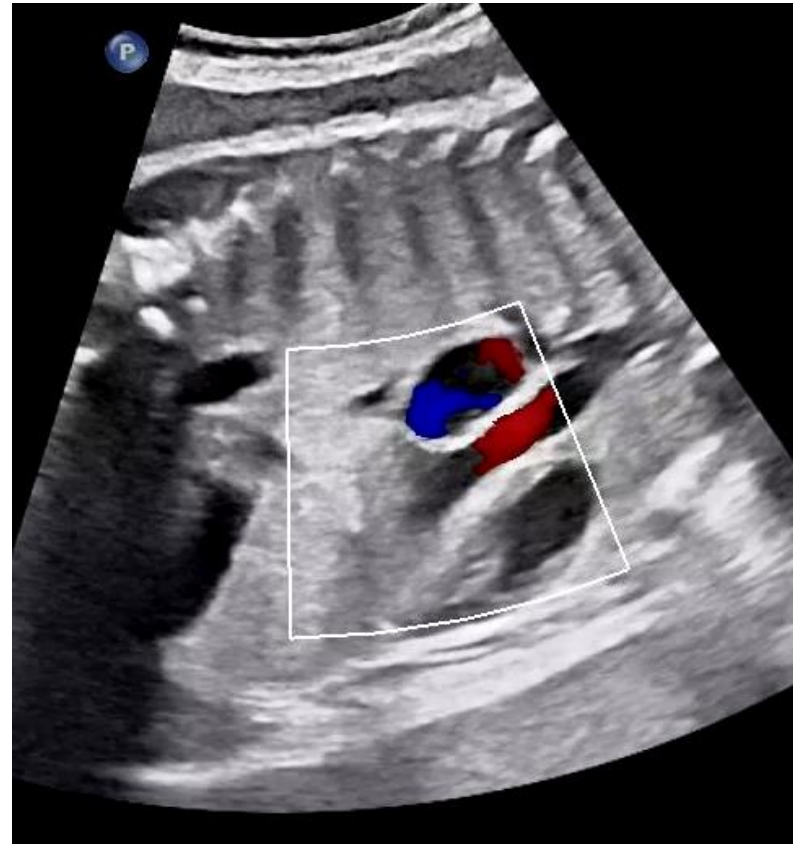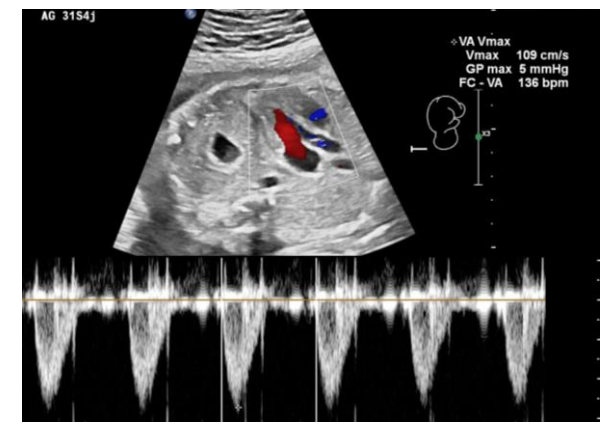
Incidence cranio-caudale

- **Crosse de l'aorte** donne naissance aux 3 vx du cou

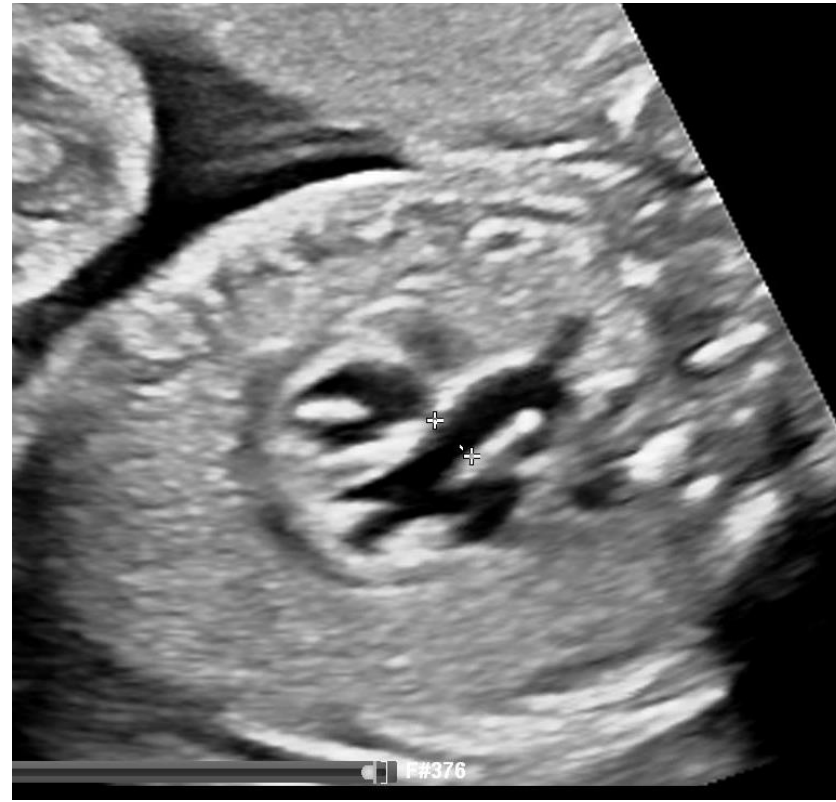




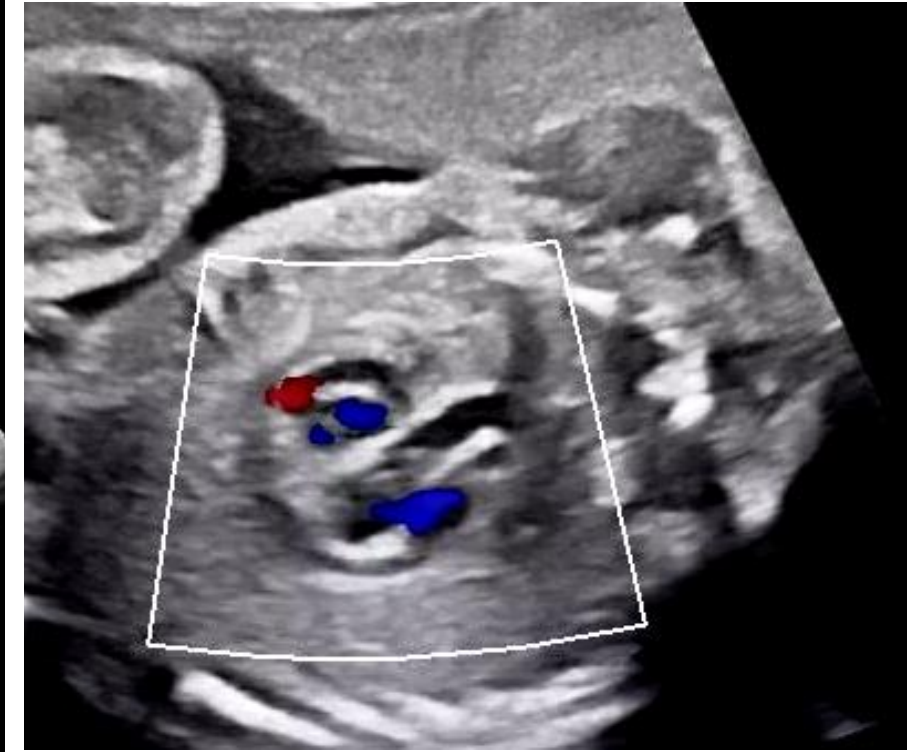Voie VG-Aorte

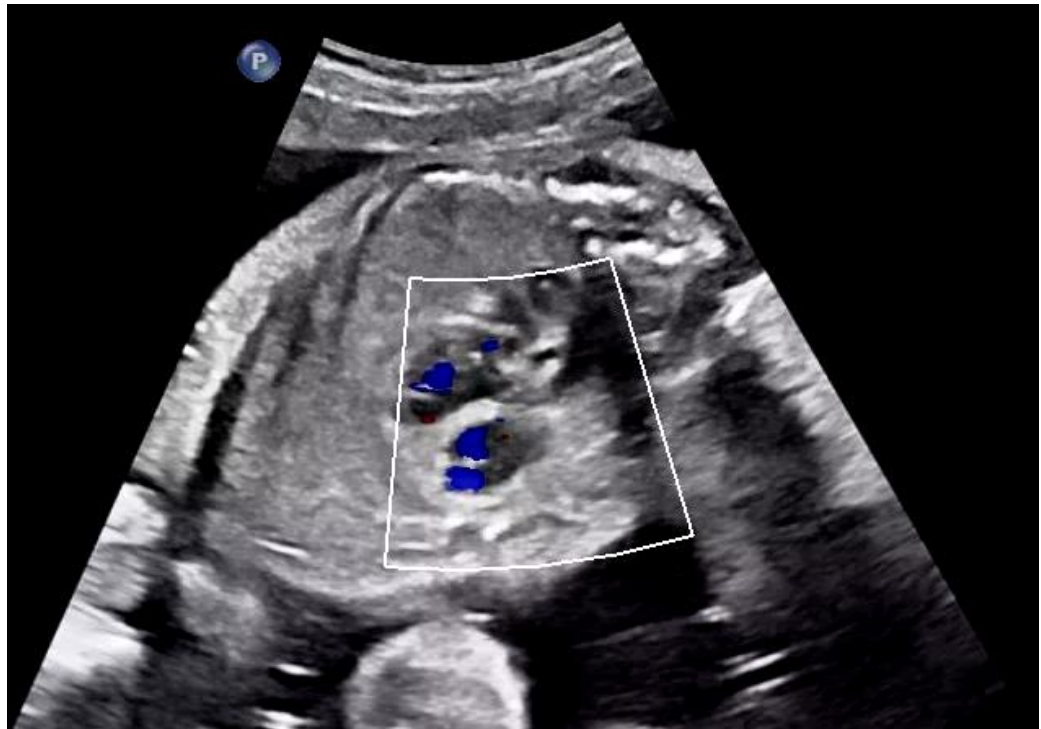
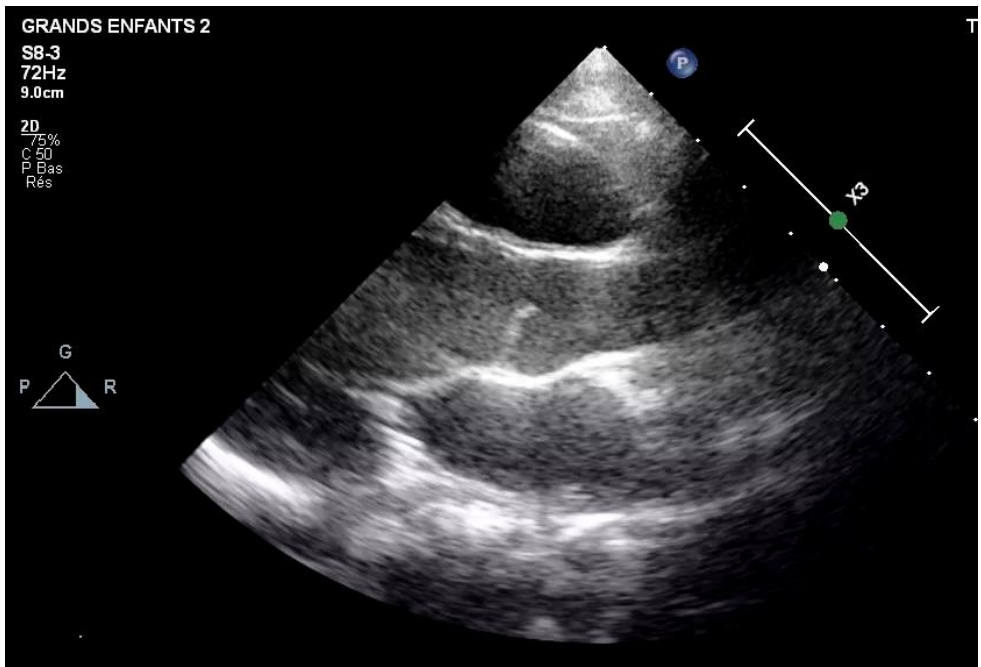
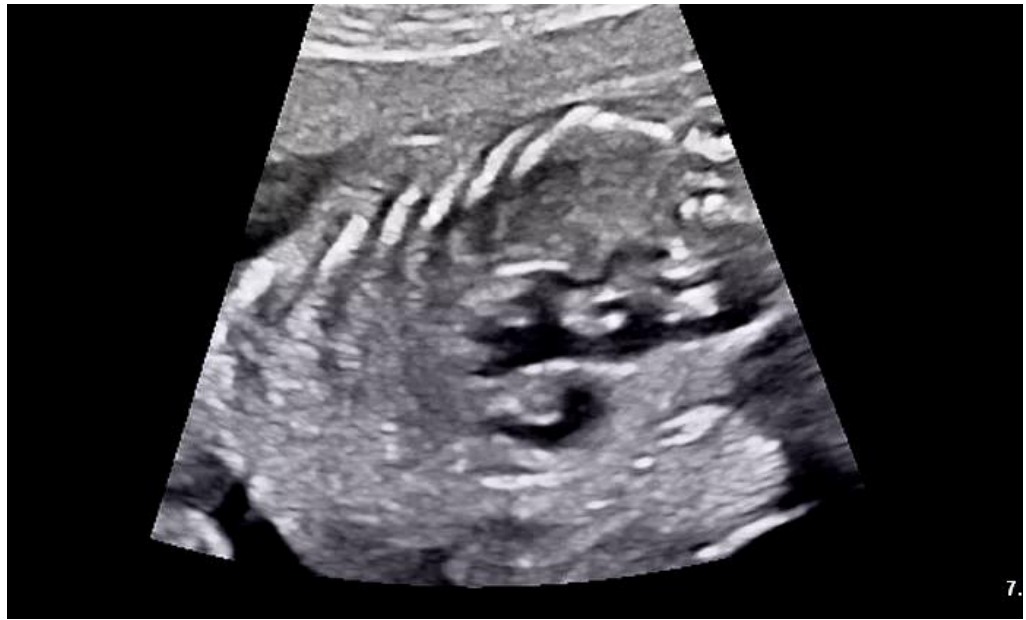
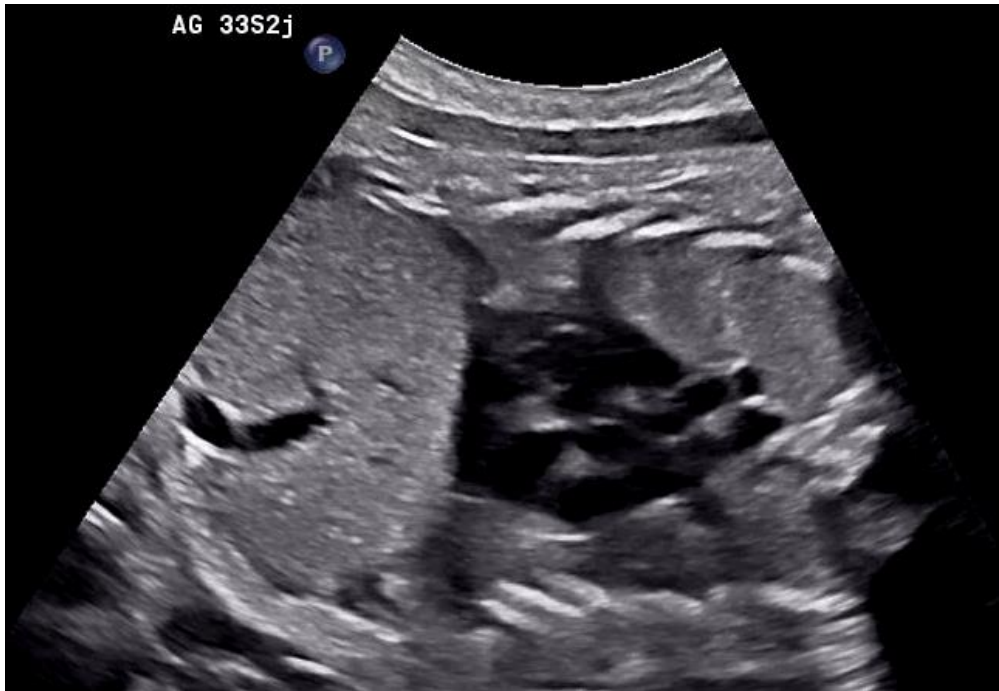
Continuité mitro-aortique



Continuité septo-aortique

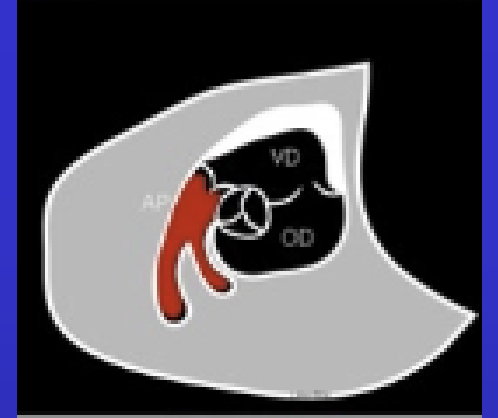




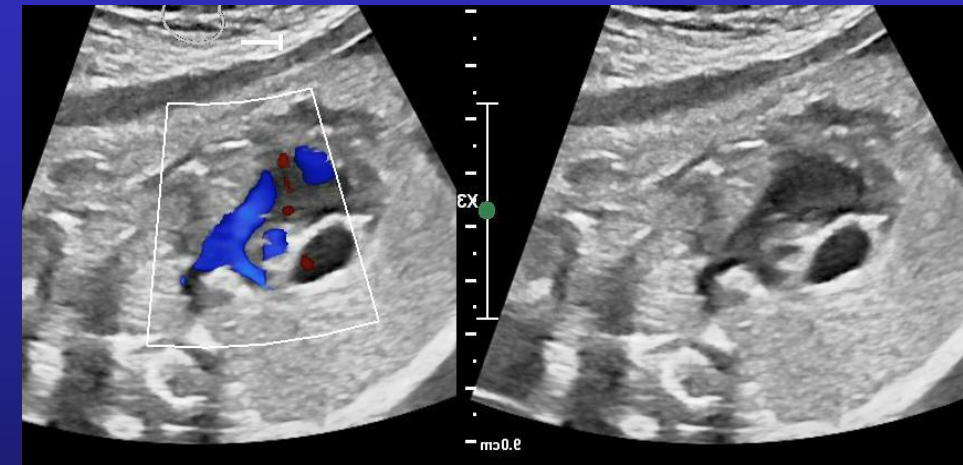
GV: voie d'éjection VD > AP

Incidence longitudinale (vers épaule G du fœtus)

Artère pulmonaire naît du VD, antérieure et D

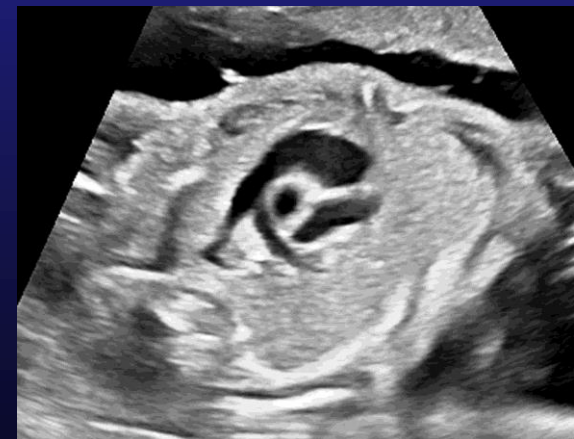

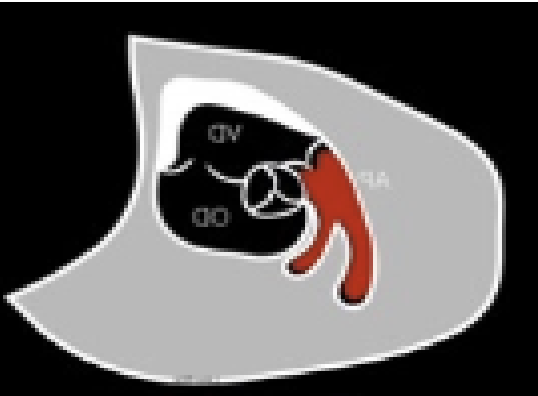
- **CROISE l'aorte** = pas de TGV
- **De même calibre** que l'aorte au T2
- **Valve pulmonaire** fine bien mobile
 - Taille anneau AP et tronc AP
 - Doppler couleur : flux antérograde, pas de fuite ni de sténose
 - Doppler pulsé : flux VD-AP < 1 m/s



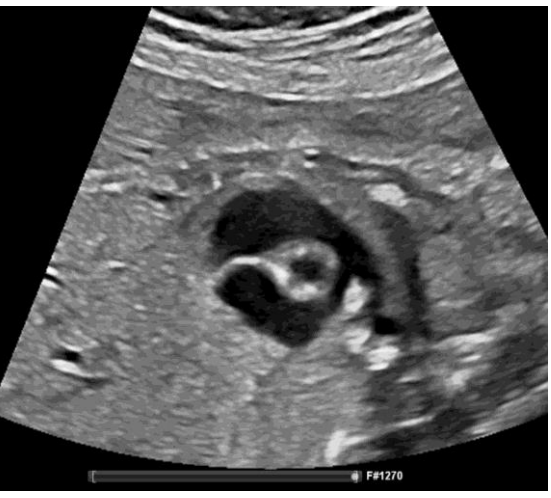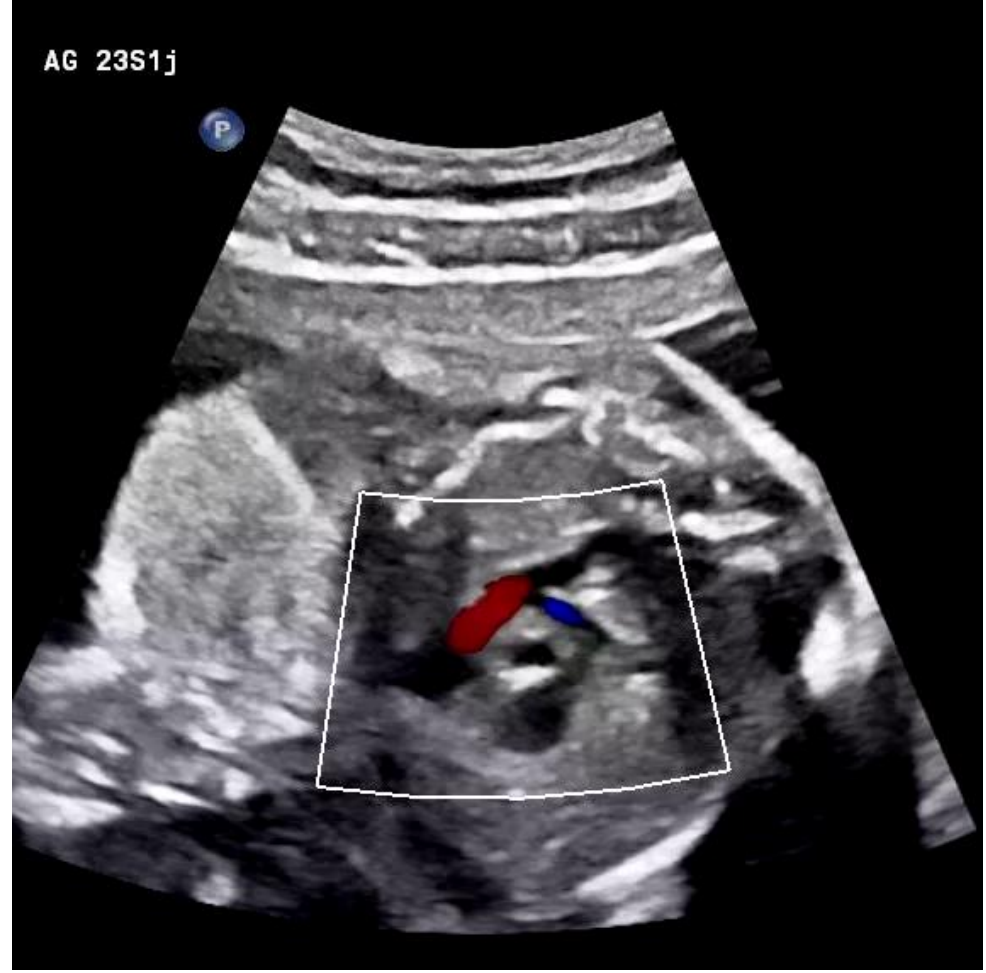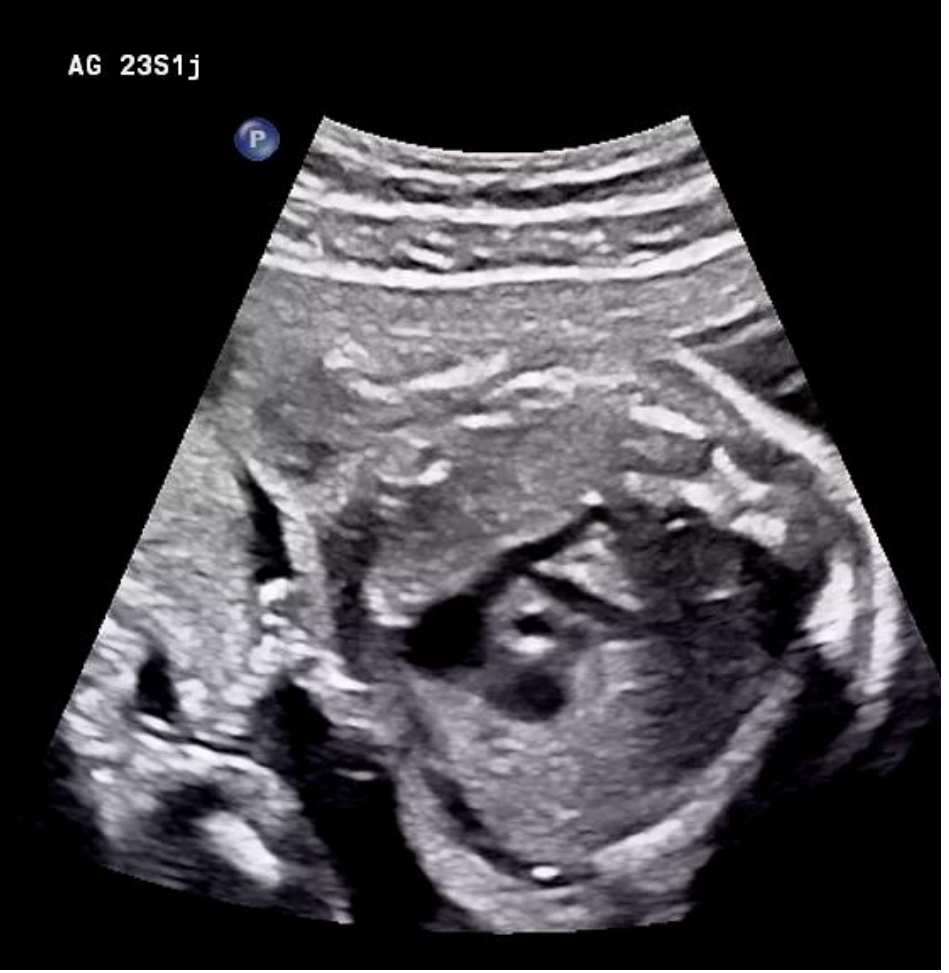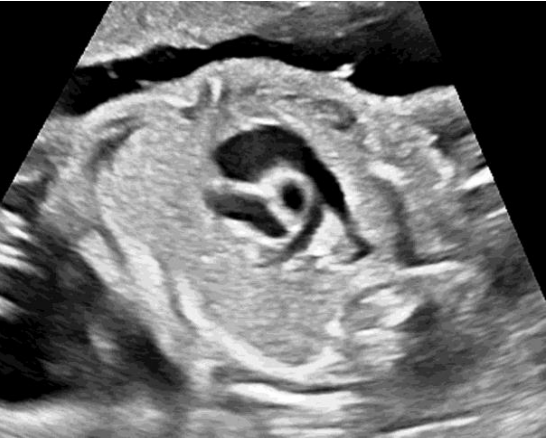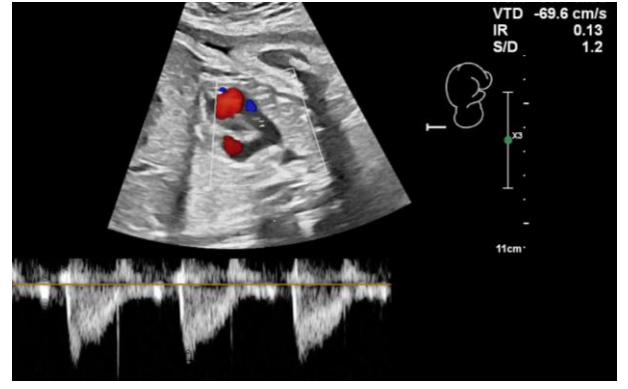
Bifurcation pulmonaire: APD, APG et CA (Oblique vers l'AR)

Crosse du CA de convexité plus large que la crosse aortique





Voie VD-AP



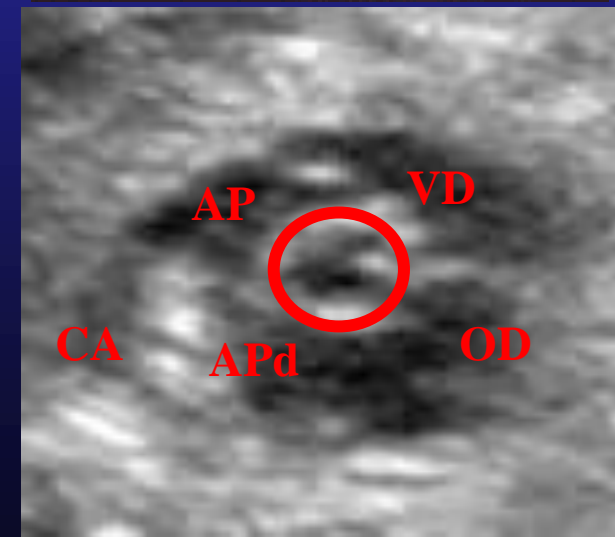
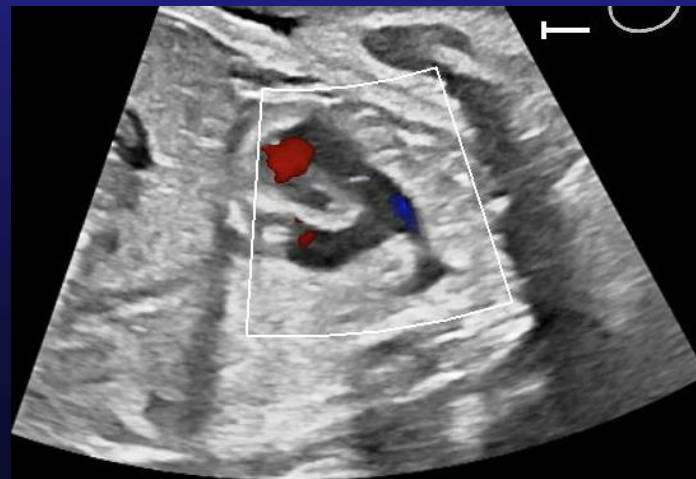
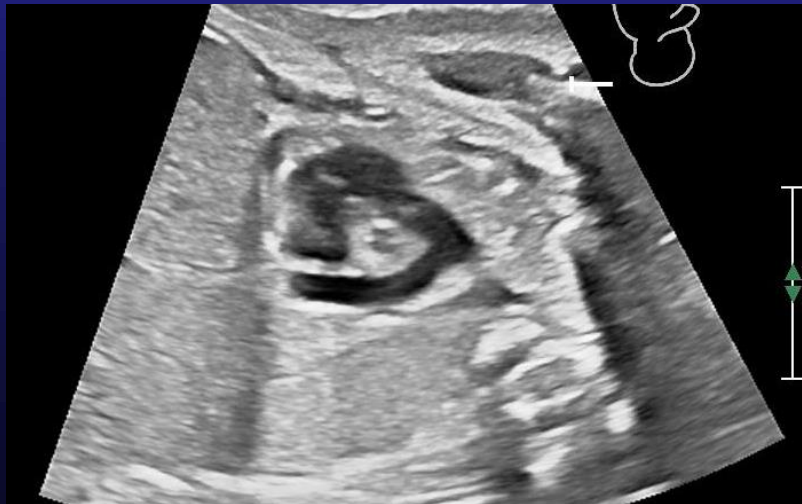
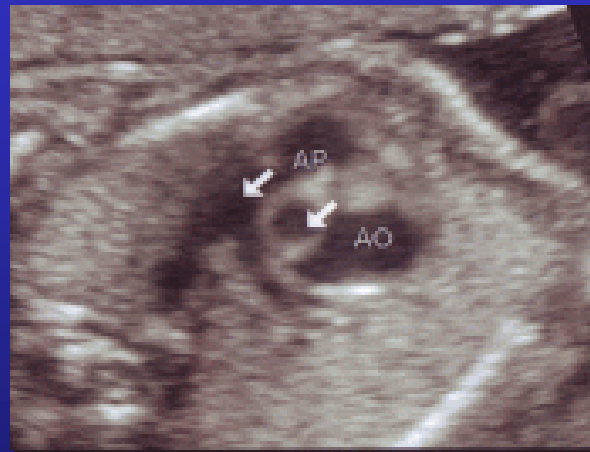

Coupe petit axe des GV:

– Centrée par l'aorte : le VD et l'AP s'enroulent autour

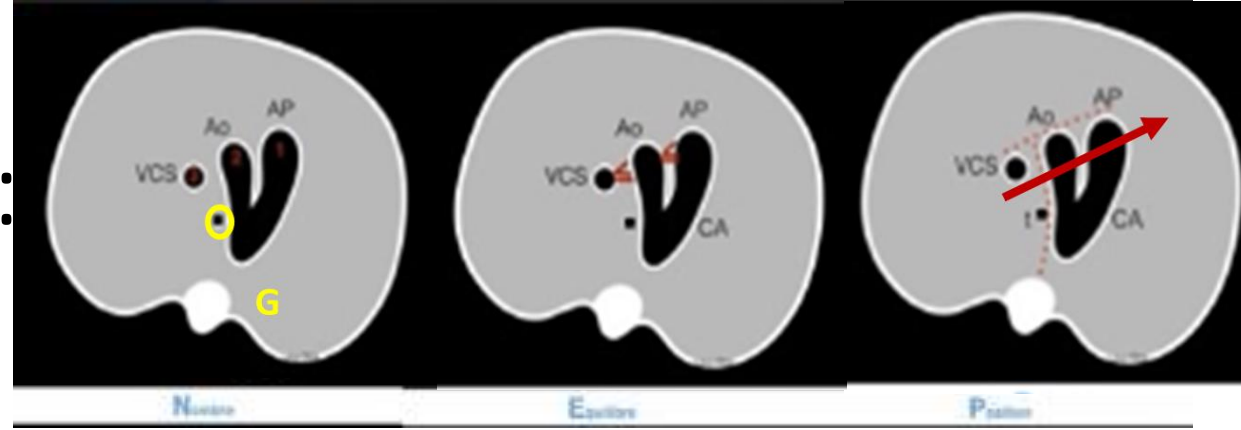
- Les 2 vx se croisent = jamais dans le même plan !
- Même calibre au T2 (4-5 mm à 22 SA, AP/Ao < 1,2)

– Bifurcation pulmonaire

- 2 branches pulmonaires : AP droite, AP gauche
- ou bifurcation AP droite , CA : crosse du CA = VD-AP-CA

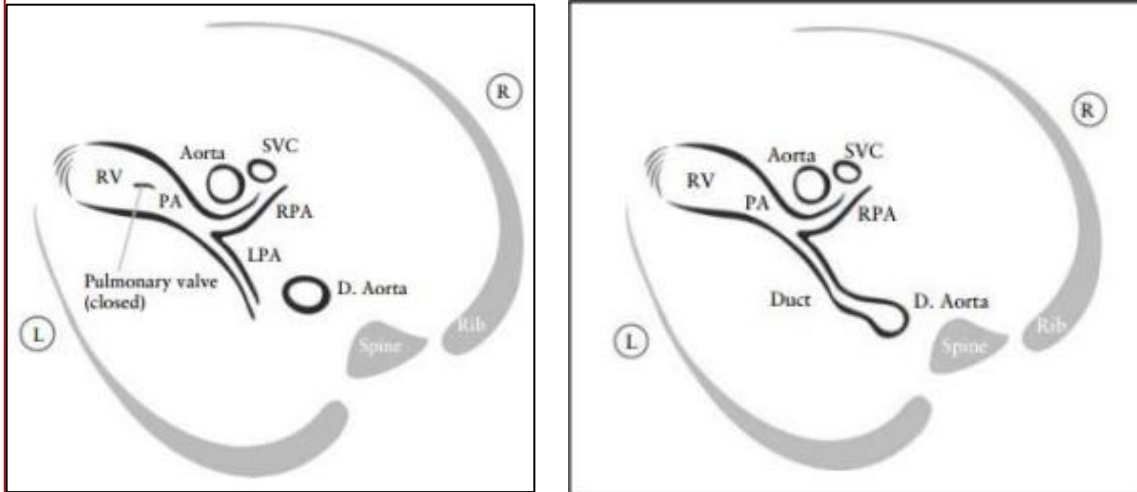


Coupe(s) des 3 vaisseaux :



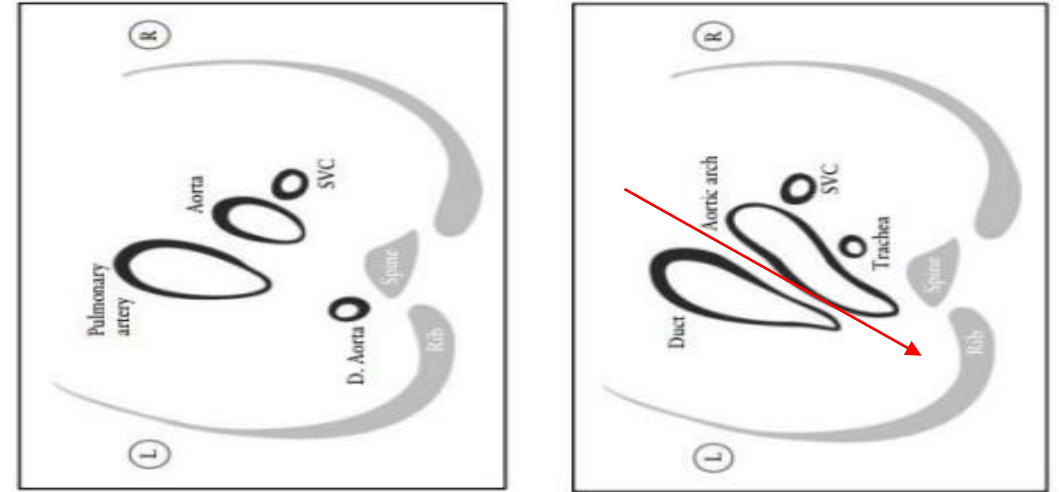
- **Coupe des 3 vx**

VCS, Ao , voie VD-AP, **bifurc AP**



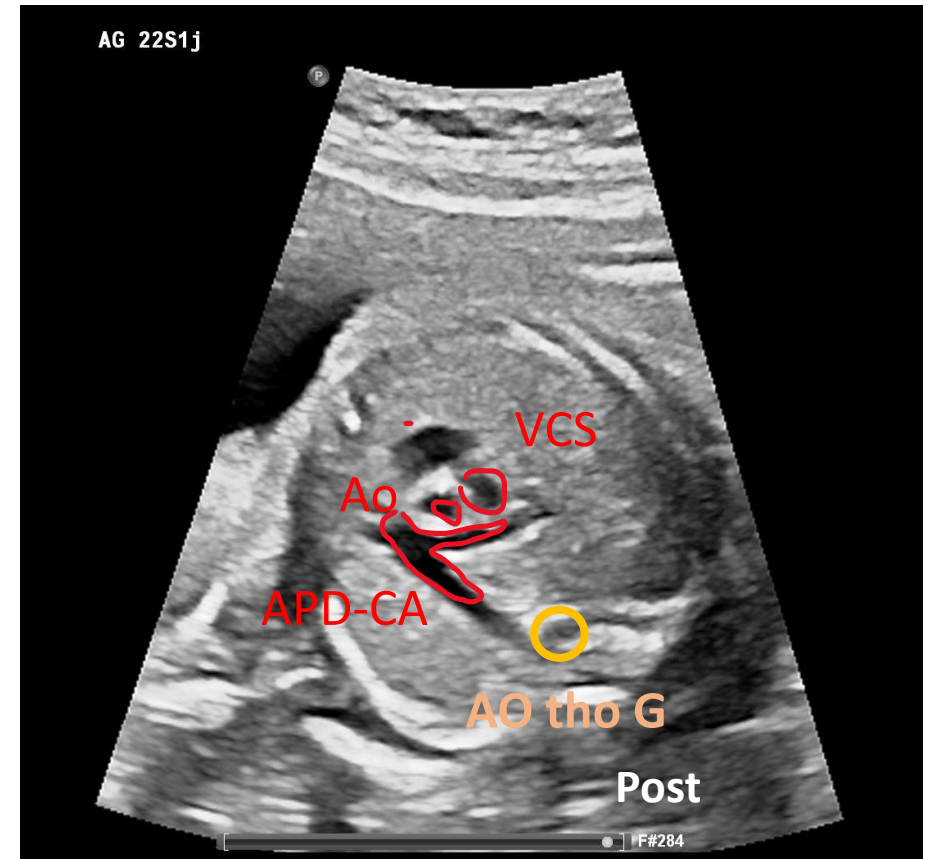
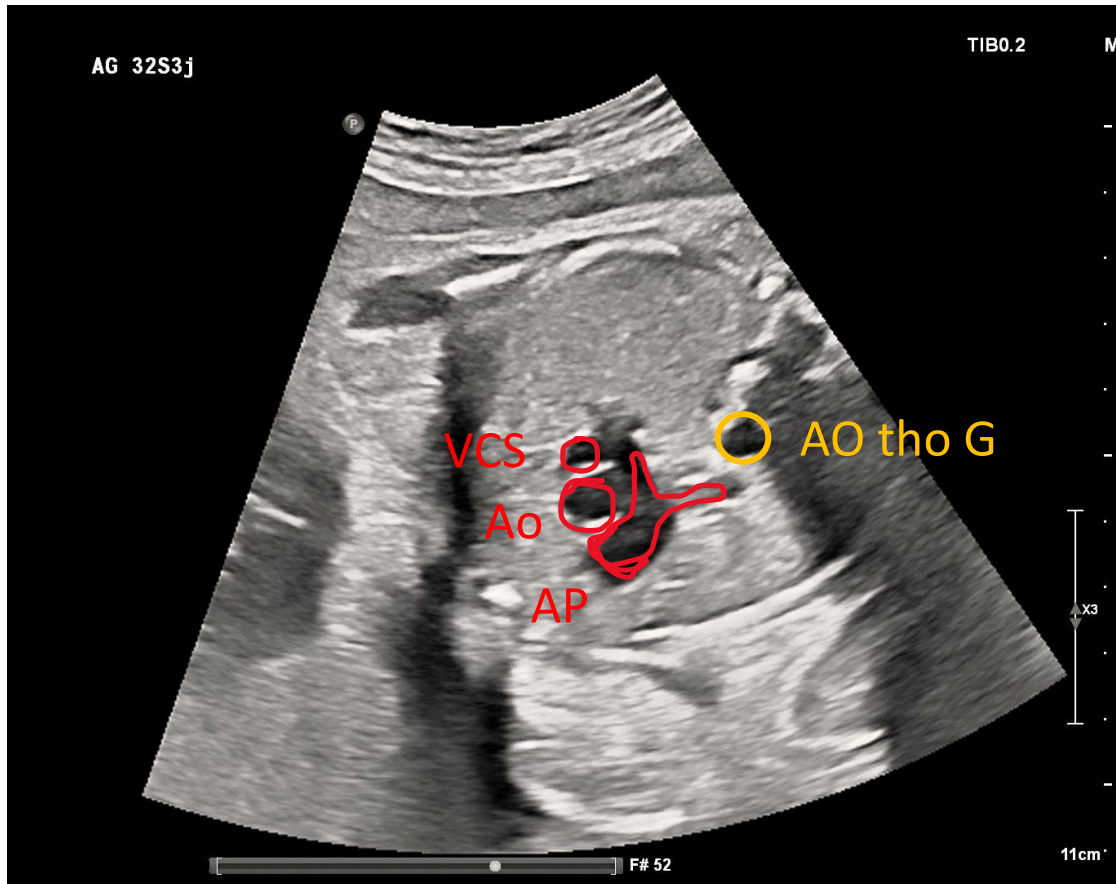
- **Coupe des 3 vx - trachée**

VCS, **croise Ao**, **croise CA**



V pointe en AR et à G de la trachée

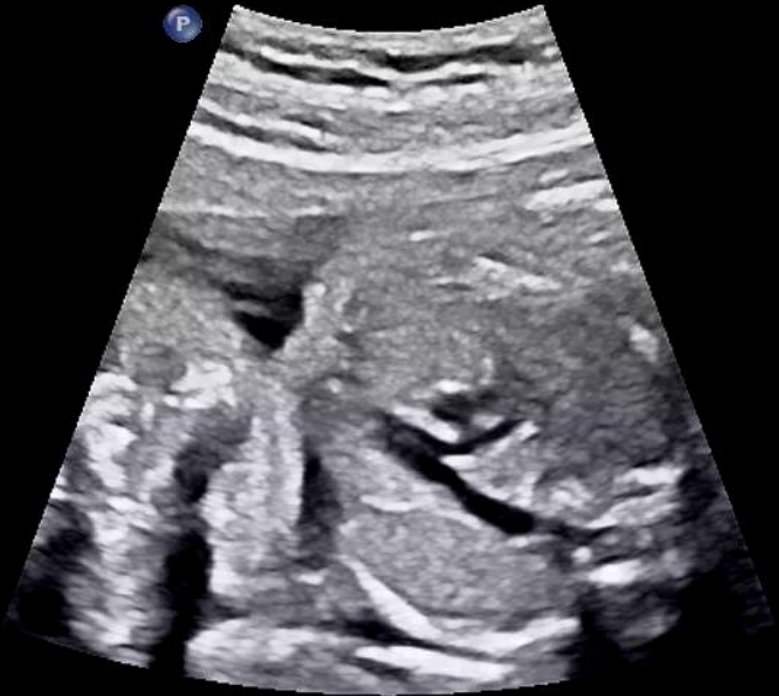Coupe 3 vaisseaux – bifurcation pulmonaire



Coupe 3 vx – bifurcation pulmonaire

AG 22S1j

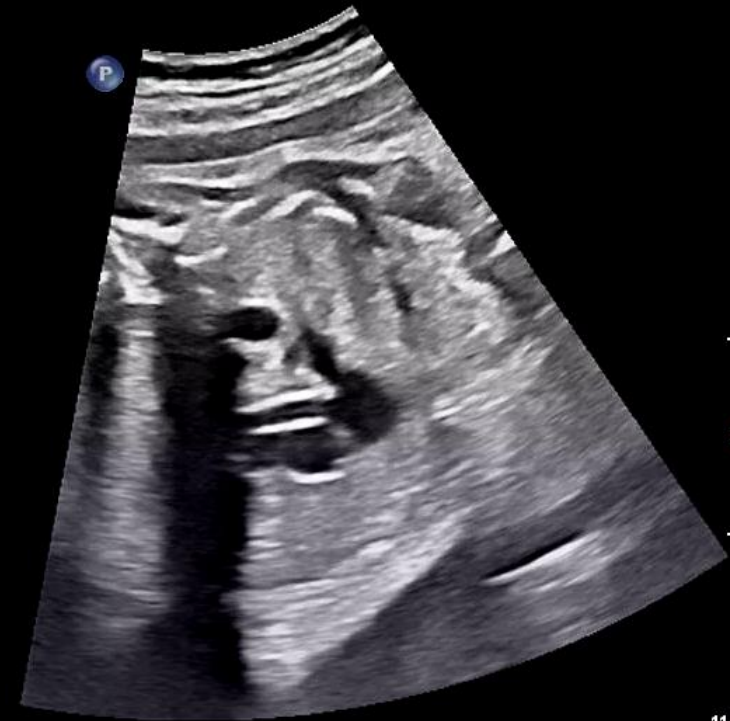P



AG 34S2j

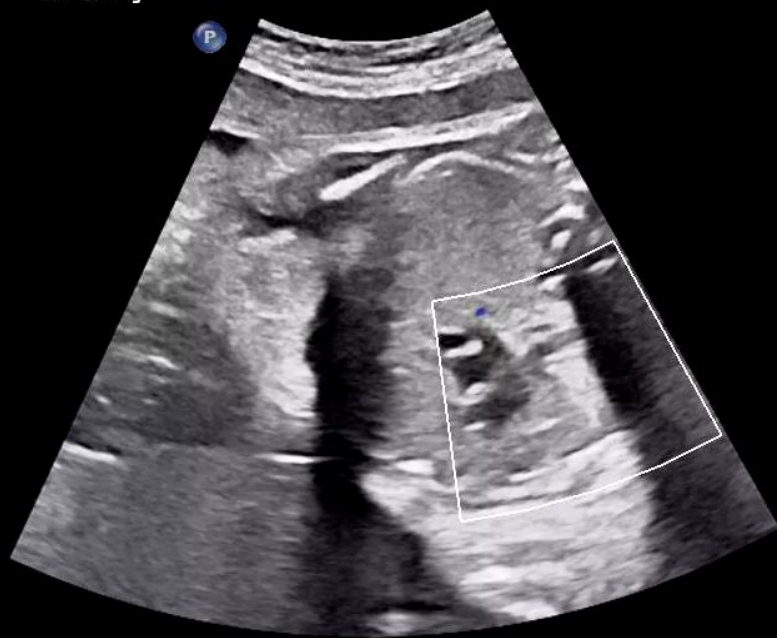TIB0.2

P



AG 32S3j

P



TIB0.

11cm

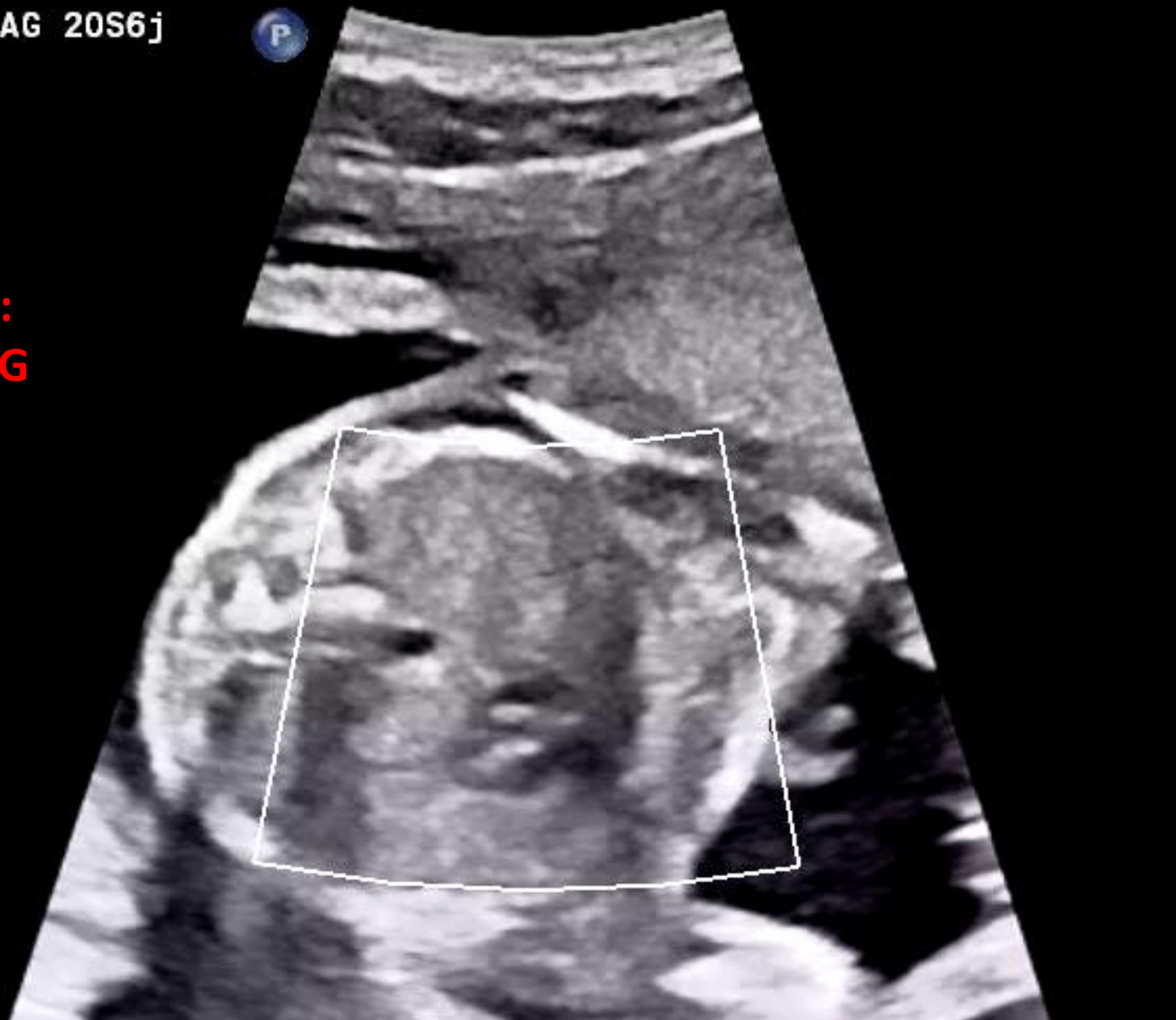
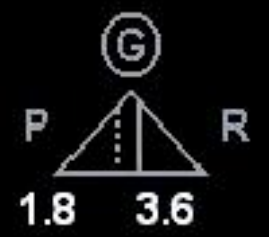
C5-1
25Hz

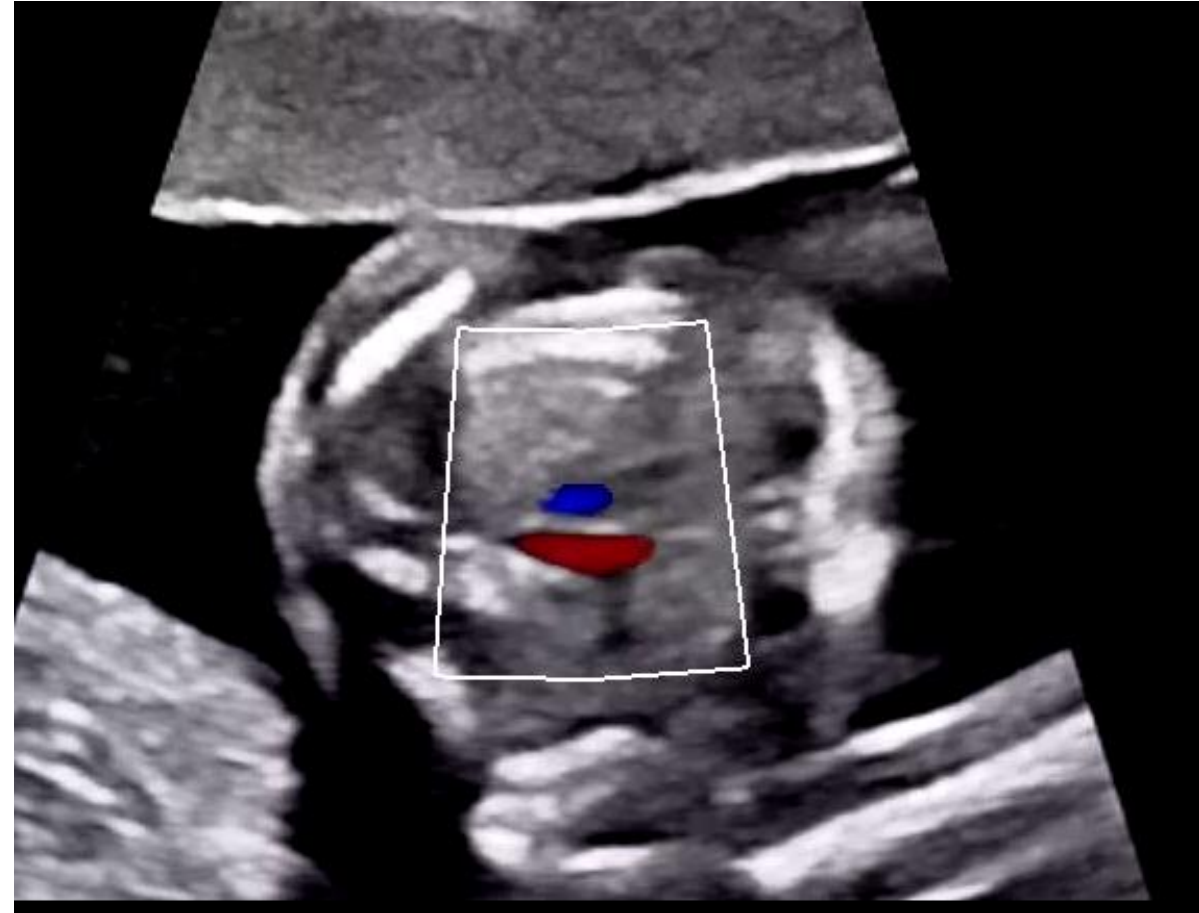
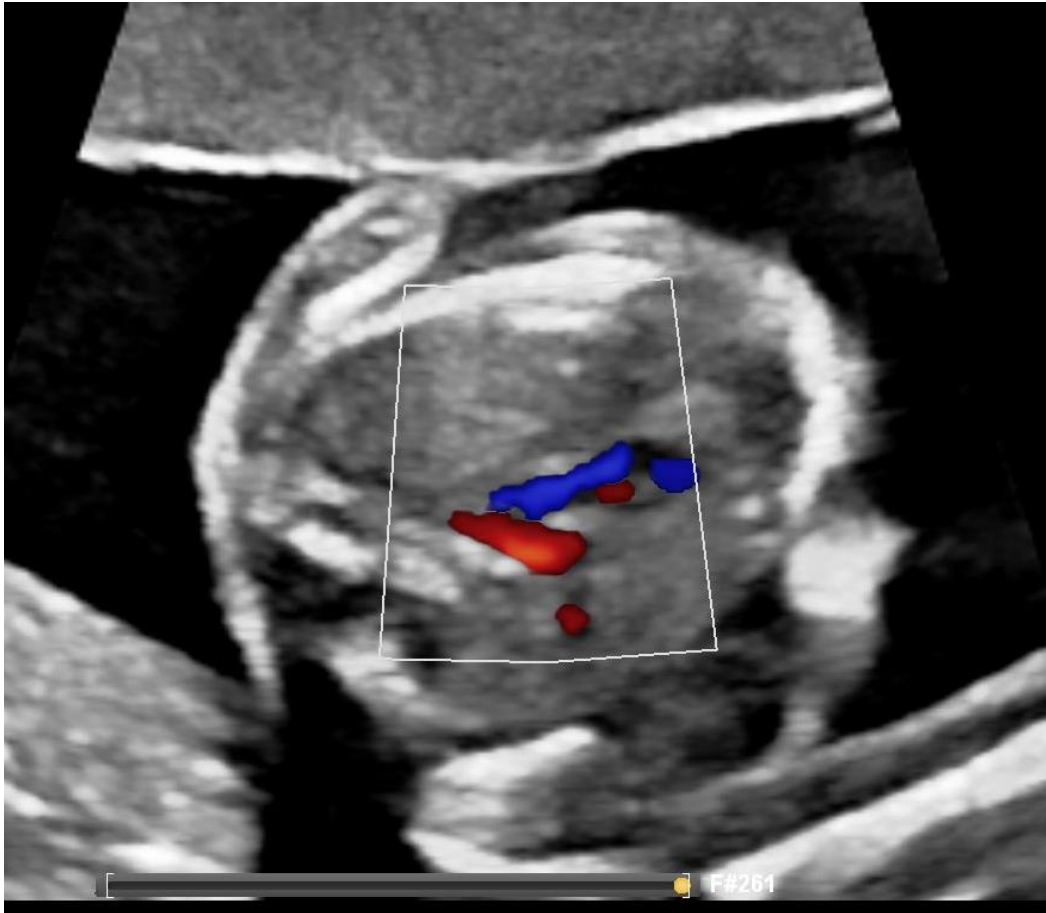
Z 1.2
2D
68%
R Dyn 50
P Bas
HGén

Trifurcation :
APD, CA, APG

Coul
53%
8726Hz
FP 349Hz
3.6MHz

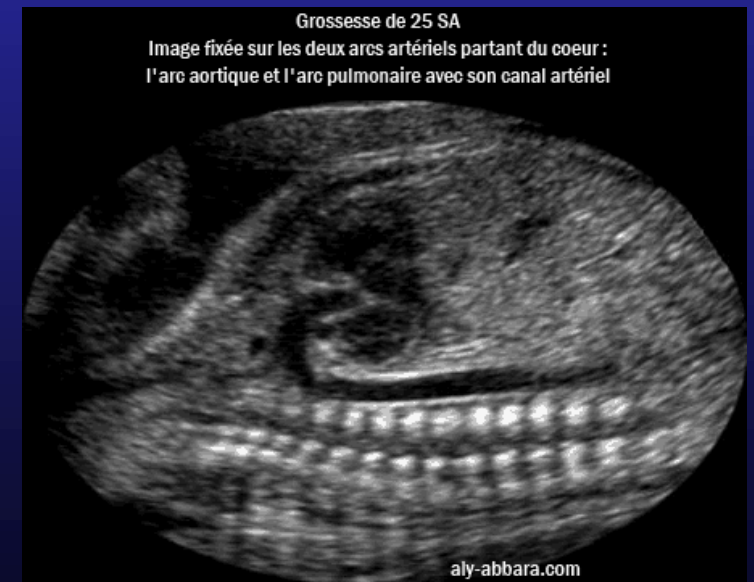
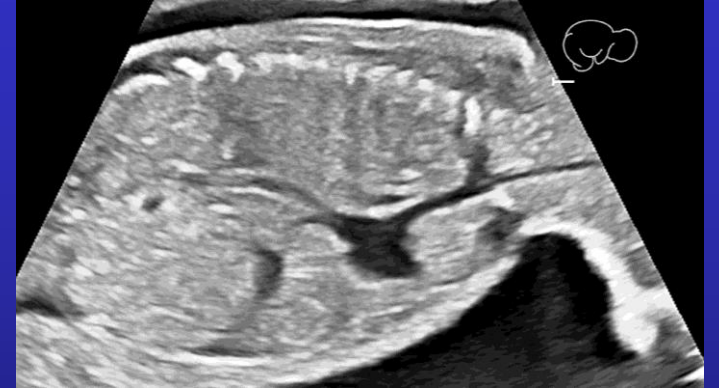
1 doppler sur le V de la coupe des 3 vx!

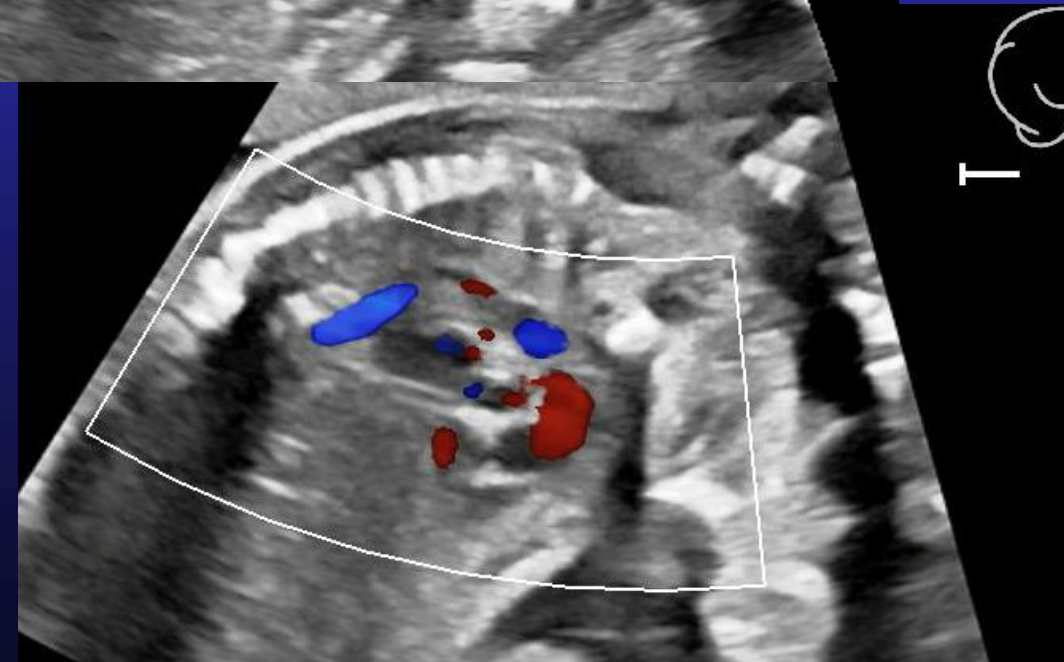
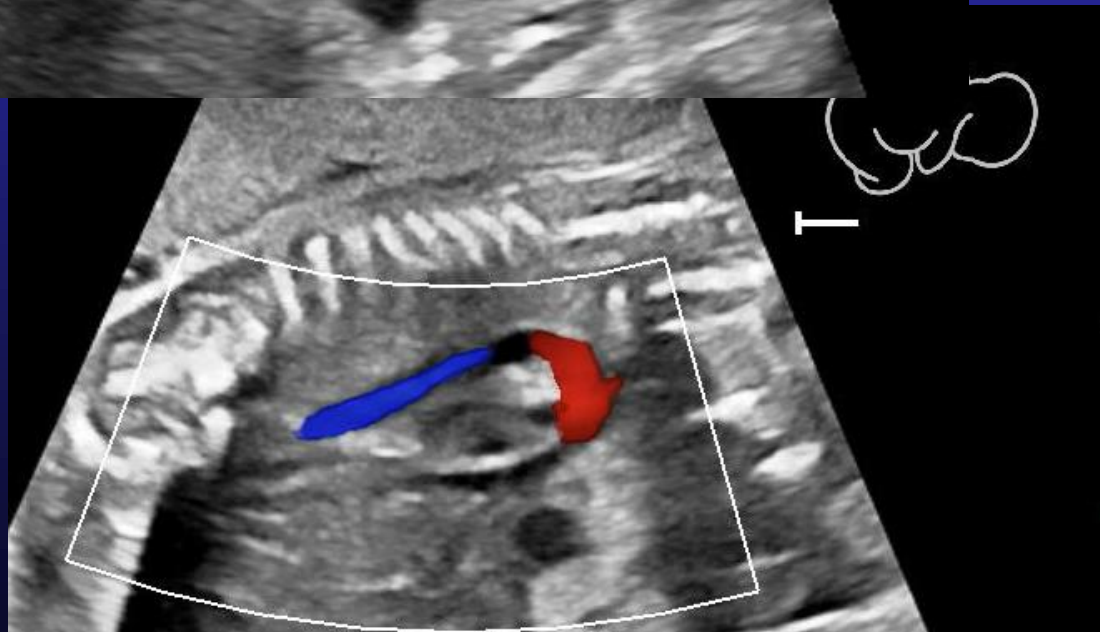
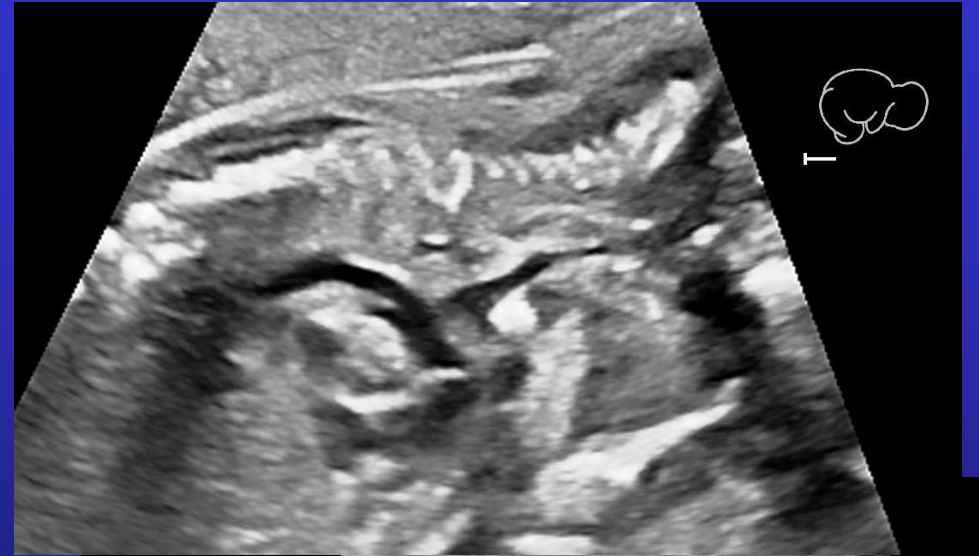
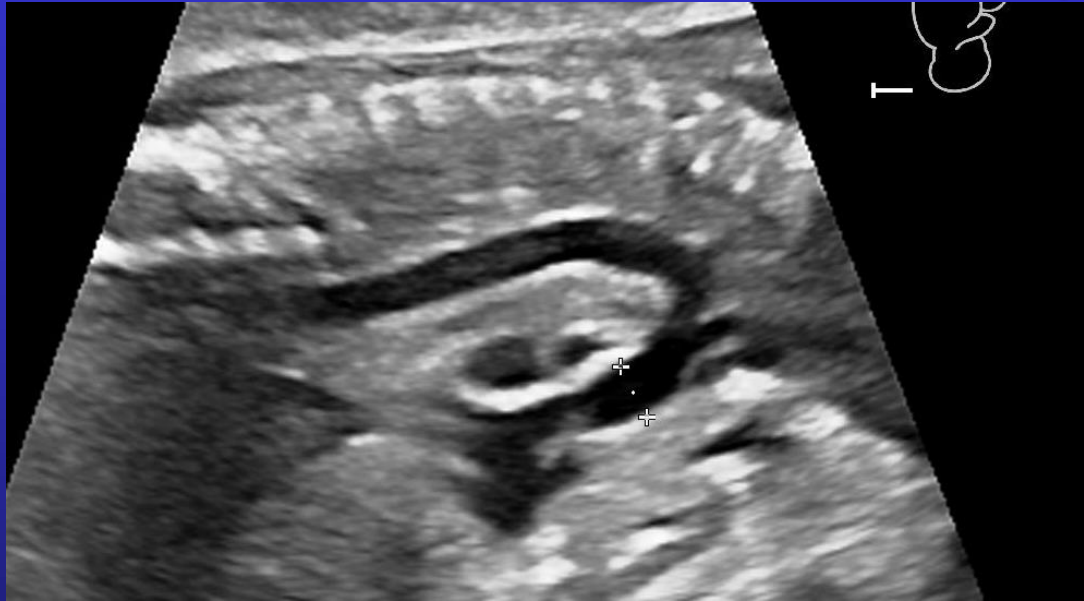


Coupe sagittale : Crosse aortique et crosse du CA

- Coupe bicave paravb D : VCS, VCI, ductus
- Crosse aortique : serrée en épingle, « à cheval sur les oreillettes »
- Crosse du CA (VD-AP-CA-Ao)
= crosse large, coupe passe par le VD ant



Coupe sagittale : Crosse aortique et crosse du CA



Conclusion de l'écho cardiaque N :

- **Cœur** dans hémithorax G, pointe à G, volume N, péricarde sec
- **RCF** normal, régulier
- **4 cavités** équilibrées
 - 2 oreillettes + SIA avec FO à shunt D-G
 - 2 ventricules contractiles + SIV intact
 - 2 anneaux AV perméables, non fuyants, discrètement décalés
- **2 gros vaisseaux se croisent**, équilibrés, doppler normal
 - Concordance AV et ventriculo-artérielle
- **Crosses** de l'aorte et du CA
- **Retours veineux** systémique à l'OD et pulmonaire à l'OG

Limites de l'écho foetale

!! Un cœur « normal » n'élimine pas :

- Persistance néonatale du FO ou du CA, physiologiques chez Nné
- Petit defect septal (CIA, petite CIV)
- Valvulopathie mineure (bicuspidie, rétrécissement léger ou petite fuite)
- RVPA partiel ...voire total ?!
- Coarctation de l'aorte isolée ... qui se constituera après la naissance !
- Anomalie coronaire
- Valvulopathie + sévère si le doppler n'a pas été réalisé
- Cardiopathie + complexe si l'examen n'a pas été complet
(échogénicité : IMC, position, GG...) >> à préciser ds CR et à contrôler +++

1. Organiser son
échocardiographie foetale:
méthode du 5.4.3.2.1 ...



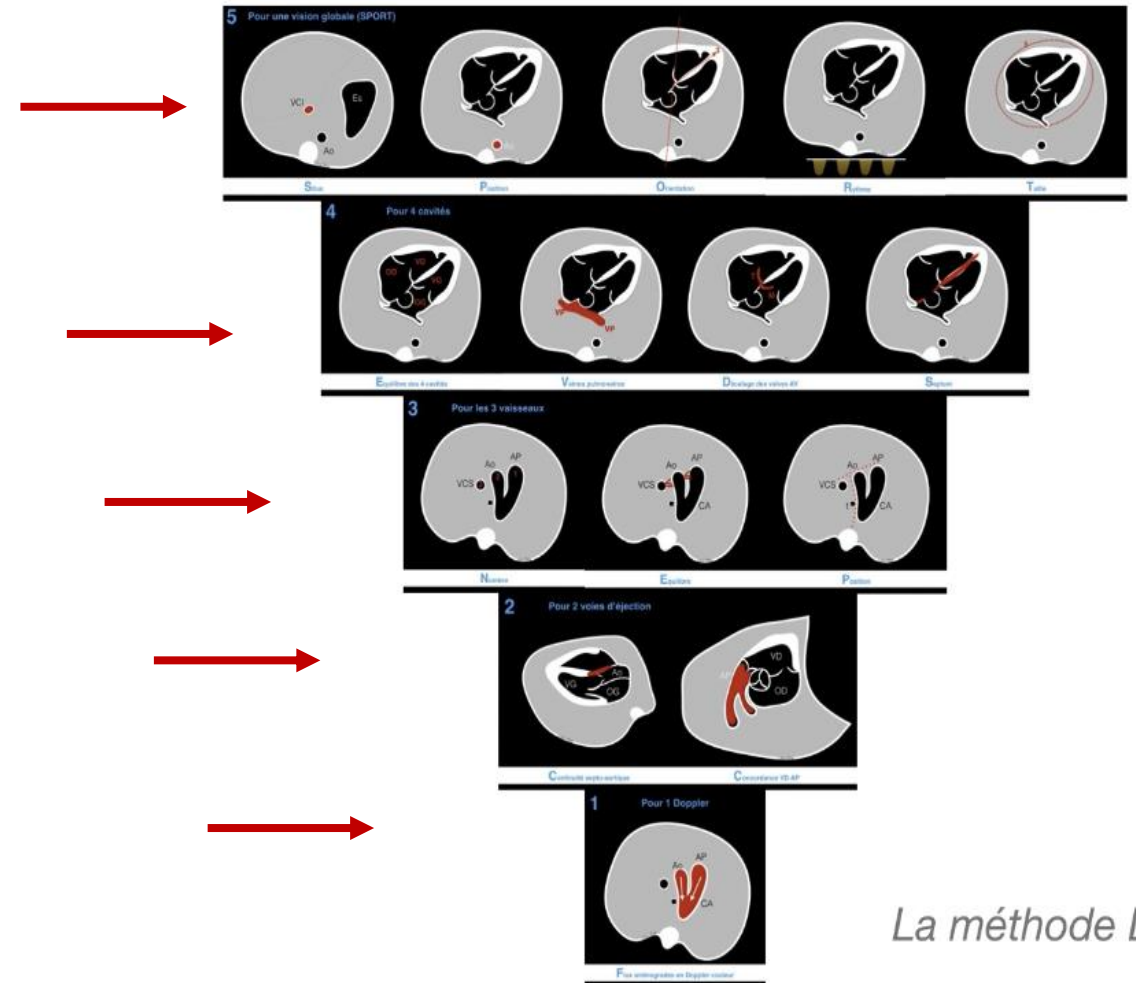
2. Limites et variantes de la
normale



Méthode du 5-4-3-2-1 de Levy-Stos

Analyse morpho complète en qq min :

- Balayage **sport 5 items** de la coupe abdo transverse vers coupe tho
- Détail coupe **4C**
- Balayage vers la tête pour les **3 vx**
- Rotation 45° depuis 4C ds 1 sens puis l'autre pour **2 voies d'éjection**
- **1 doppler** couleur coupe 3 vx (Yu)

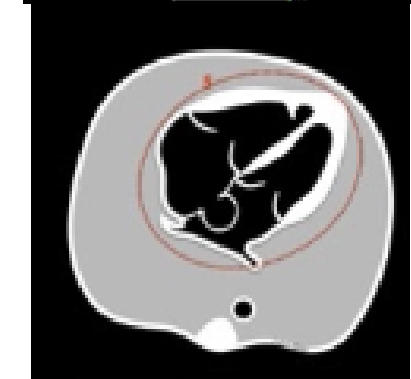
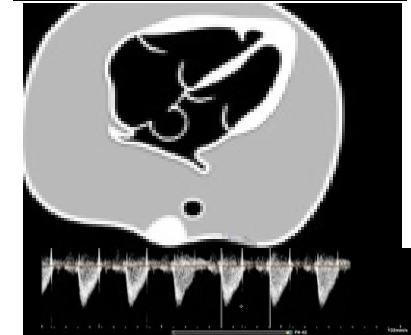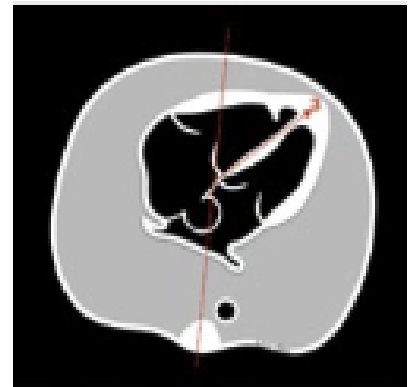
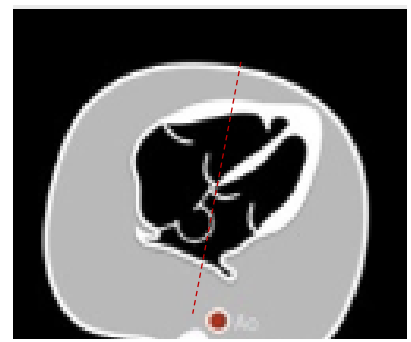

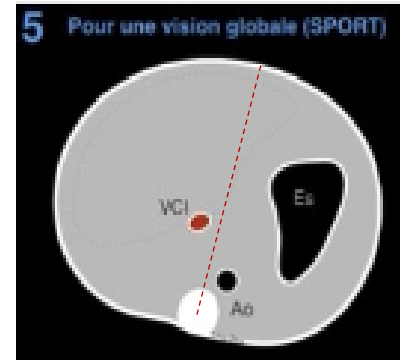
La méthode Lévy-Stos

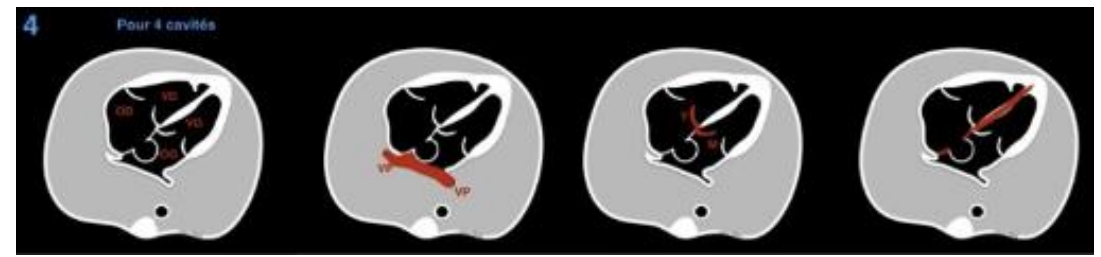
5. Mode *SPORT* :

Quick look pour vérifier 5 items simples sur coupes transverses:

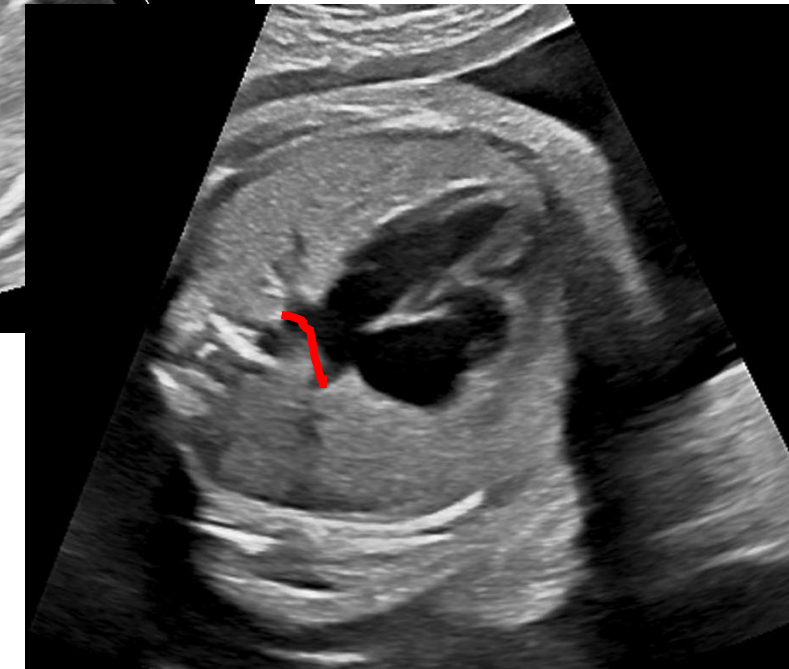
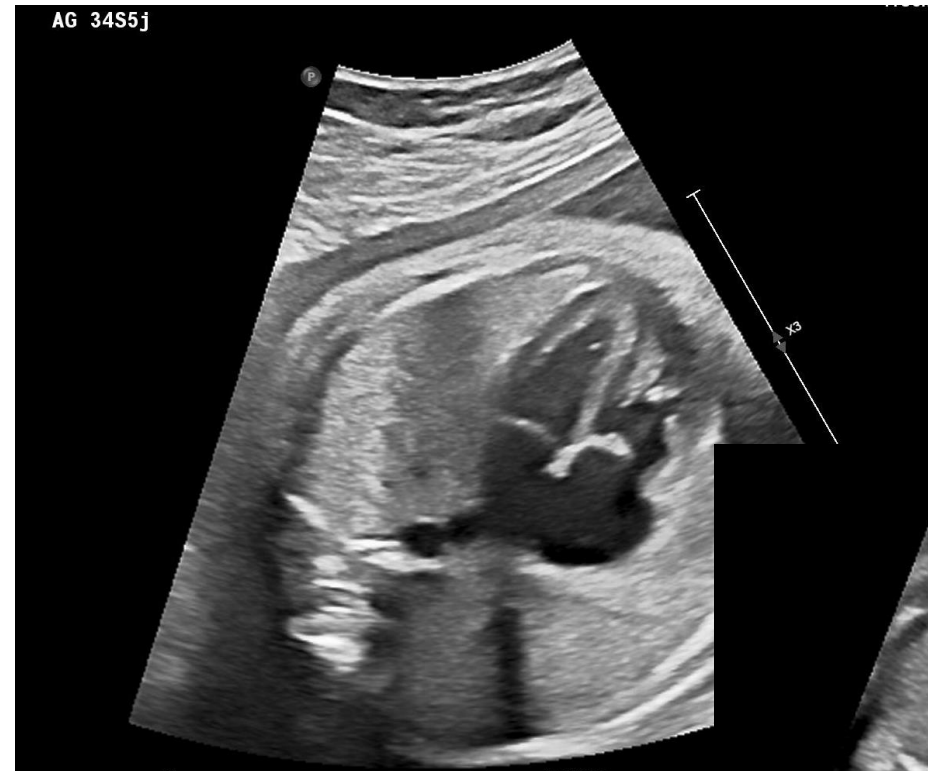- **S** ITUS atrial sur coupe abdo : **VCI** à D
- **P** OSITION **Aorte** à G rachis
- **O** RIENTATION du **cœur** pointe à G, au dessus estomac
- **R** YTHME cardiaque foetal normal
- **T** AILLE du cœur



4. Détail des 4 cavités :



- **Équilibrées** au T2, prédominance D au T3
- **Décalage** mitro-tricuspide
(# valves alignées = CAV)
- **Intégrité des cloisons:** SIV, SIA (FOP ds OG)
(# CIV d'admission , CIV musculaire)
- **Connection 2 VP** à l'OG : paroi post OG aplatie en béret
(# Paroi OG convexe = arrondie = RVPA !)



3. Coupe des 3 vx-trachée :

- **Nombre : 3 !**

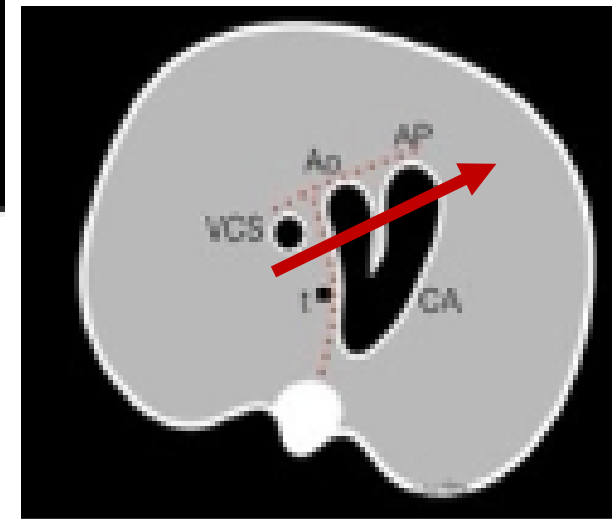
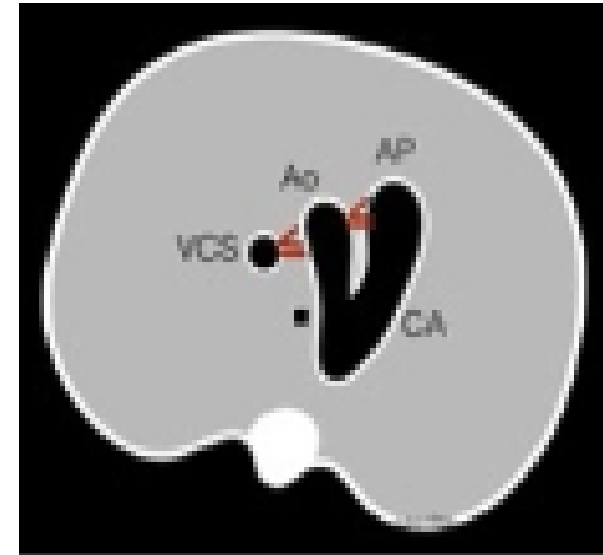
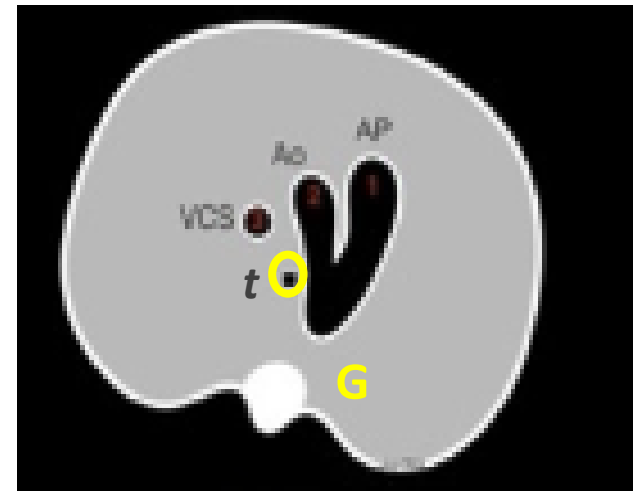
- **4 vx** (à G de l'AP)= persistance de la VCSG (absence d'involution de la veine cardinale G)
- Diag # : collecteur RVPA supra D
- Diag # : double arc aortique encerclant la trachée
- **2 vx** si atrésie d'un GV (APSO, TAC ...)

- **Equilibrés ou taille croissante** au T3 : VCS < Ao < Pulm

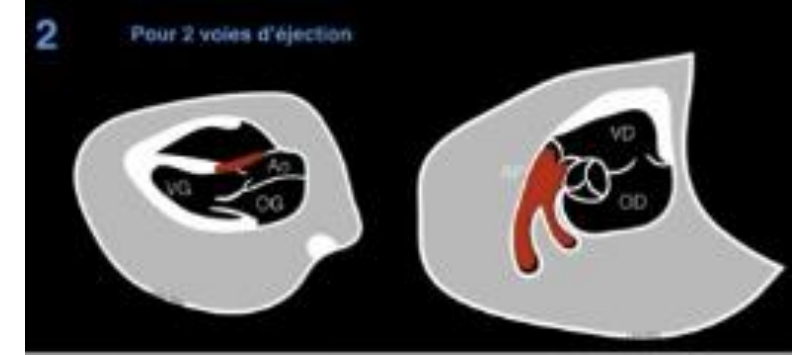
- **Hypoplasie** Ao << AP : RAo, CoA, hypoVG
- Hypoplasie AP < Ao : Fallot, APSO
- **Dilatation** post-sténotique Ao ou AP, ou agénésie VAP
- Grosse VCSD = fistule AV (Gallien) ou RVPA supra

- **Alignés** de D à G et d'AR en AV

- Avec Thymus en AV des 3 vx
- Confluence CA –AO a une forme en **V à G de la trachée**,
 - En U = crosse Ao D à D de la trachée, CA à G
 - En T = fenêtre Ao-AP avec confluence précoce supra valvulaire de l'AO et de l'AP
- Patho si origine des 3 vx non alignée : TGV , malposition des GV, VCSG sans VCSD

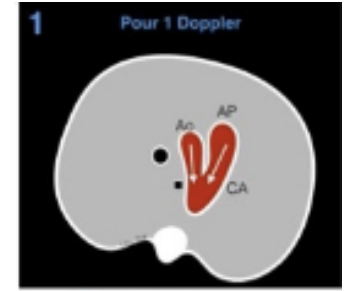


2 voies d'éjections



- **Voie VG-Aorte** avec continuité septo-aortique
 - Fausse impression de CIV : Augmenter gain, cadence image pour bien voir la valve Ao
 - Patho : CIV par malignement = CIV d'éjection conotroncale
 - 2 vx parallèles sur coupe VG-AO : TGV ou MGV avec CIV
- **Voie VD-AP** avec bifurcation pulmonaire et crosse du CA (trifurcation)
 - Bifurcation AP = APD et APG ou bien APD et CA !
 - Trifurcation = parfois les 3 sur le même plan de coupe : APD, APG, CA
 - Variant N : CA sinueux, dilaté ou ampoulaire à T3
 - Patho : vx antérieur naissant du VD ne bifurque pas = TGV ou DD !

1 doppler sur le V de la coupe des 3 vx!



- > Pour vérifier flux antérograde AN de la confluence CA / isthme aortique:
- **Le flux doit être antérograde et systolique** pur au niveau de l'AP, du CA et de l'Ao horiz
 - # Flux antérograde mais continu dans l'isthme Ao : CoA ou fermeture prématurée du CA
 - # Flux bidirectionnel dans l'AO dans 2 cas (= rétrograde en diastole par vol diastolique)
 - Fistule AV de la V de Gallien (avec dilat de la VCS++)
 - RCIU d'origine vasculaire car R cérébrales plus basses que R placentaire pour favoriser circul SNC !
 - # Rétrograde Ao= hypoplasie / sténose Ao significative >> CoA, avec svt petite taille d'AP
 - # Flux rétrograde AP = hypoplasie / sténose pulmonaire, avec souvent belle taille d'AP par dilatation post-sténotique = non suspecté sur coupe des 3vc sans couleur!

HeBee

Pour l'examen du coeur foetal
et le dépistage des cardiopathies



Le modèle 3D

Les clés de la connaissance



La méthode 54321

Le dépistage en toute sécurité



Les cardiopathies

L'expertise par la méthode Lévy-Stos



La technique

La pratique en live

LE PARCOURS INTERACTIF DE LA METHODE 54321

Testez vos acquis de la méthode 54321 grâce à des jeux et des quizz

 ENTREZ



HEBEE et le CFEF, partenaires dans la formation à l'ECHOGRAPHIE CARDIAQUE FOETALE

MERCI

de votre attention

